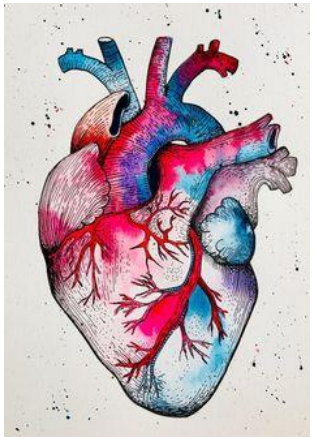

Curso electrocardiografía

MIGUEL ÁNGEL LÓPEZ RAMÍREZ

Médico General
Grupo de Cardiología Clínica de Medellín

Docente de electrocardiograma
Fundación Universitaria San Martín

Síndrome coronario en el electrocardiograma

Contexto clínico

- Motivo de consulta frecuente en urgencias.
- EKG es la primera herramienta para realizar una aproximación diagnóstica.
- Muy útil en la toma de decisiones.

Clase I	C-DL	En todos los pacientes que presenten un dolor torácico agudo, independientemente del entorno, debe adquirirse un ECG y revisarse para detectar un SCACEST en los 10 minutos siguientes a su llegada.
Clase I	C-DL	En todos los pacientes que acuden a urgencias con dolor torácico agudo y sospecha de SCA, la cTn debe medirse lo antes posible tras la presentación.

Clase I	C-OE	En los pacientes con dolor torácico en los que un ECG inicial no es diagnóstico, deben realizarse ECGs seriados para detectar posibles cambios isquémicos, especialmente cuando la sospecha clínica de SCA es alta, los síntomas son persistentes o el estado clínico se deteriora.
Clase I	C-OE	Los pacientes con dolor torácico en los que el ECG inicial es compatible con un SCA deben ser tratados de acuerdo con Directrices para el SCACEST y el SCASEST.
Clase IIa	B-NA	En pacientes con dolor torácico y sospecha clínica intermedia-alta de SCA en los que el ECG inicial no es diagnóstico, las derivaciones electrocardiográficas suplementarias V7 a V9 son razonables para descartar un IAM posterior.

Fisiopatología

Las arterias coronarias epicardicas, nacen de la aorta.

(Valvas coronarianas de la válvula aórtica).

Se irrigan en diástole.

El flujo coronario va desde el epicardio hacia el subendocardio.

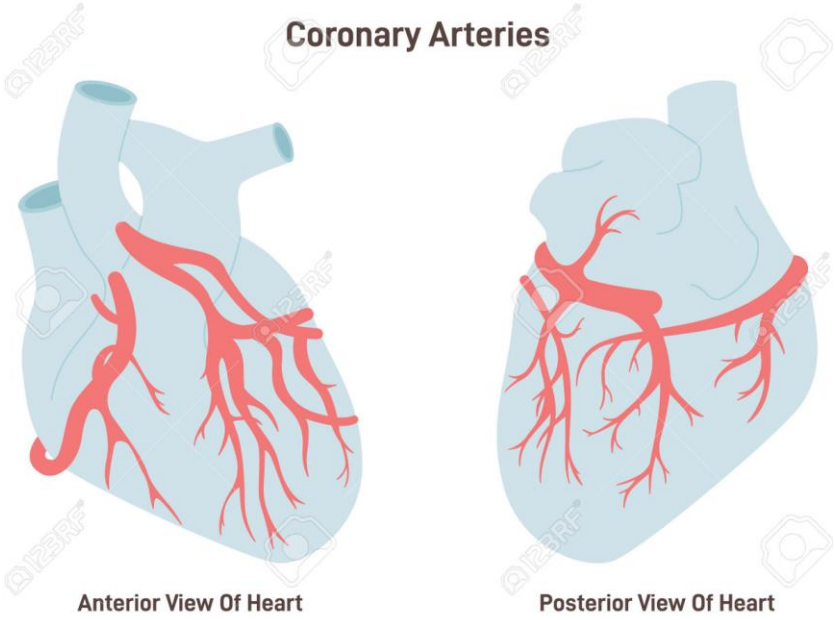

Cambios en la repolarización

El complejo QRS se da por la suma vectorial de la despolarización de los ventrículos desde el septo hacia la base y la onda T; es la repolarización ventricular.

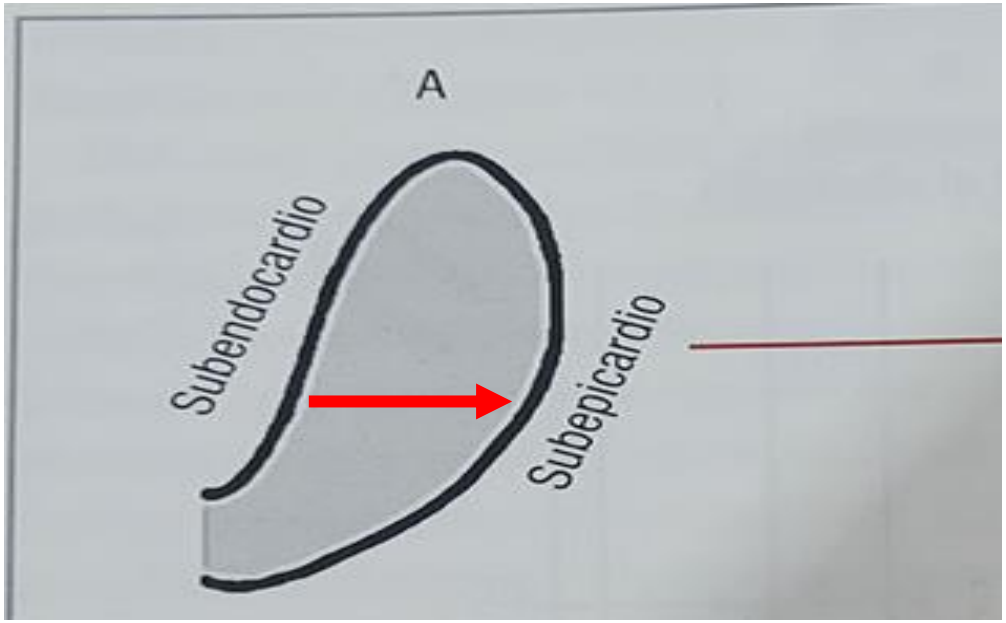

Cambios de isquemia

- Alteración y aumento del tiempo de la repolarización de la zona afectada.

- Al generar un “flujo lento” desde el miocardio afectado (compromiso desde el subendocardio), hay un aumento del voltaje de la onda T.

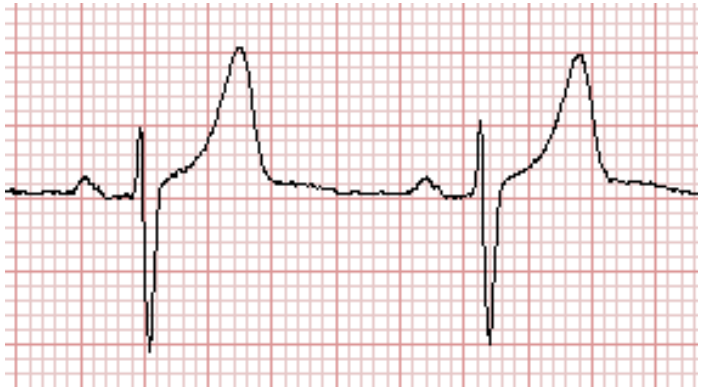



Isquemia subendocárdica

- La zona afectada genera un potencial de acción de “baja calidad”.
- En cuanto a el área no isquémica, hay un ascenso del potencial de acción mas lento, un voltaje mas bajo y un área más pequeña.
- Esta teoría de Corriente sistólica de la lesión, genera un infradesnivel del segmento ST.

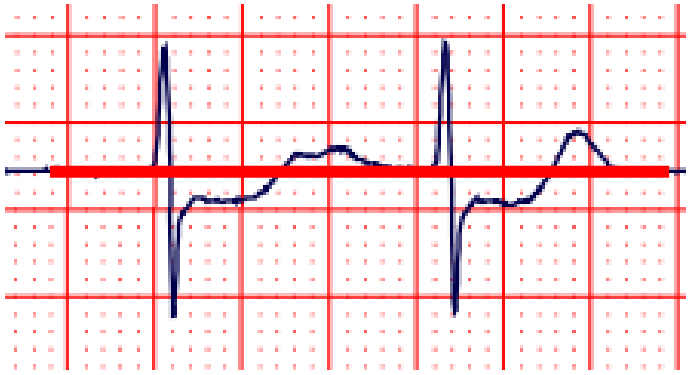

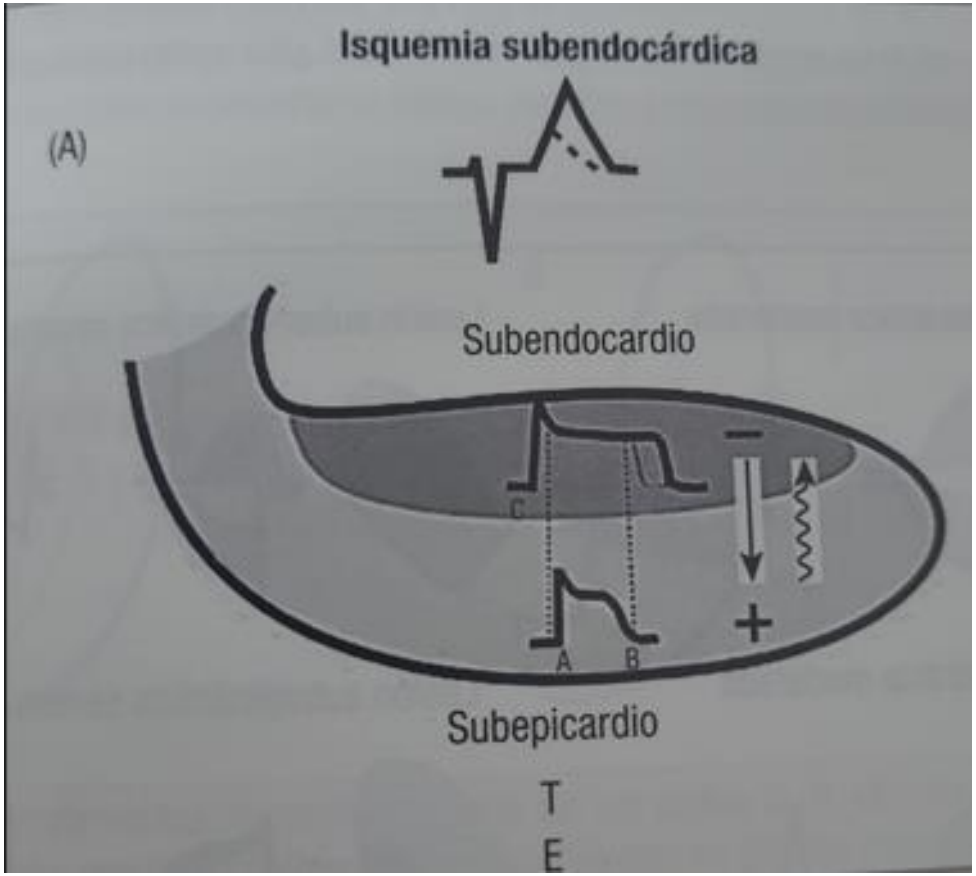
Isquemia subendocárdica
(A)
Subendocardio
C
A
B
Subepicardio
T
E

Isquemia subepicárdica

Hay un compromiso transmural.

Bajo el mismo principio de la corriente sistólica, la repolarización del epicardio se hace mas lenta y el área funcional que se está repolarizando genera una onda T negativa o una elevación del segmento ST.



Inversión de la onda T de ramas simétricas

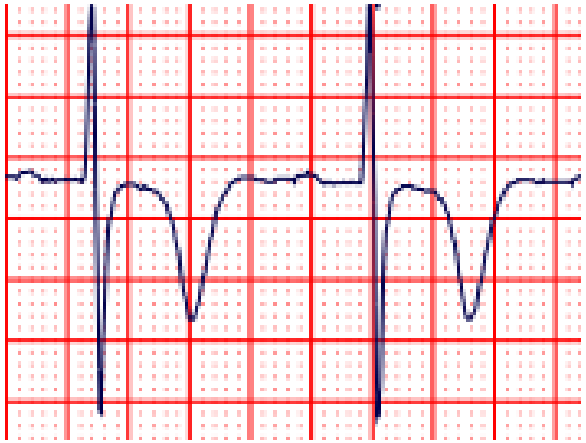

Elevación del segmento ST

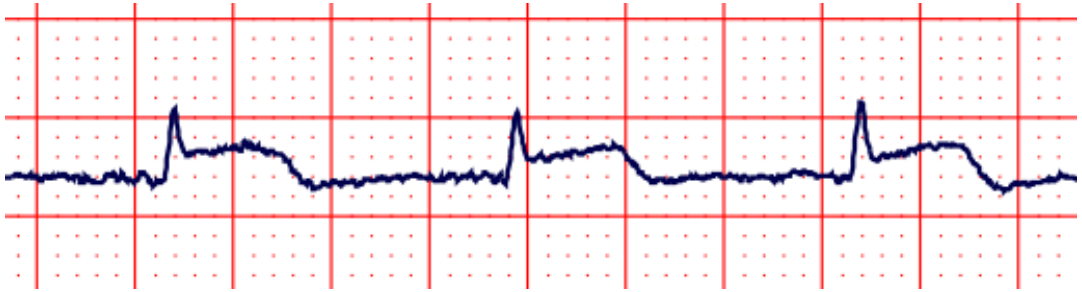

- Los cambios electrocardiográficos se dan en las caras afectadas.

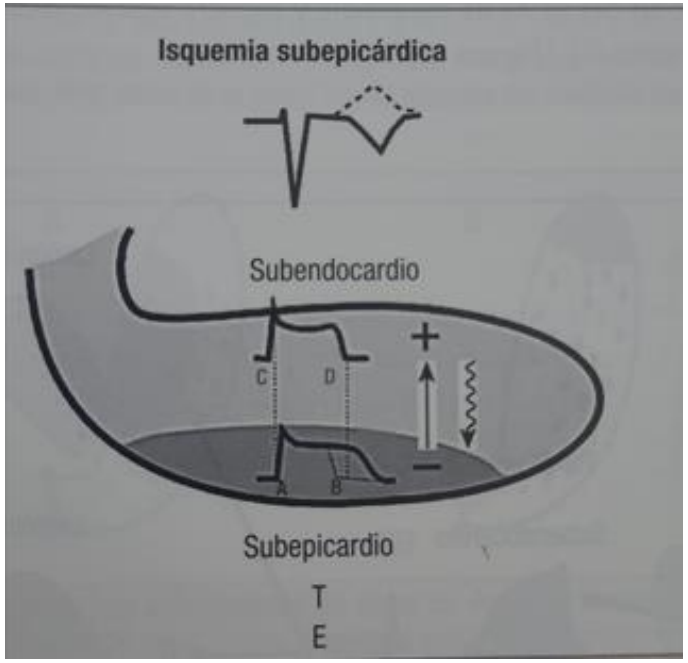

Necrosis miocárdica

- Muerte celular y miocardio no viable.
- El potencial de acción del miocardio “muerto”, genera una corriente eléctrica opuesta al miocardio no afectado.
- Esto se ve reflejado como un complejo QS

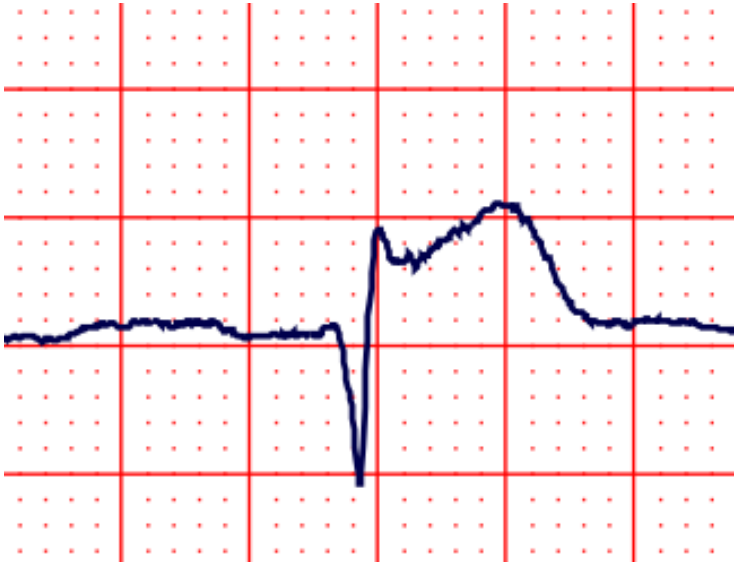

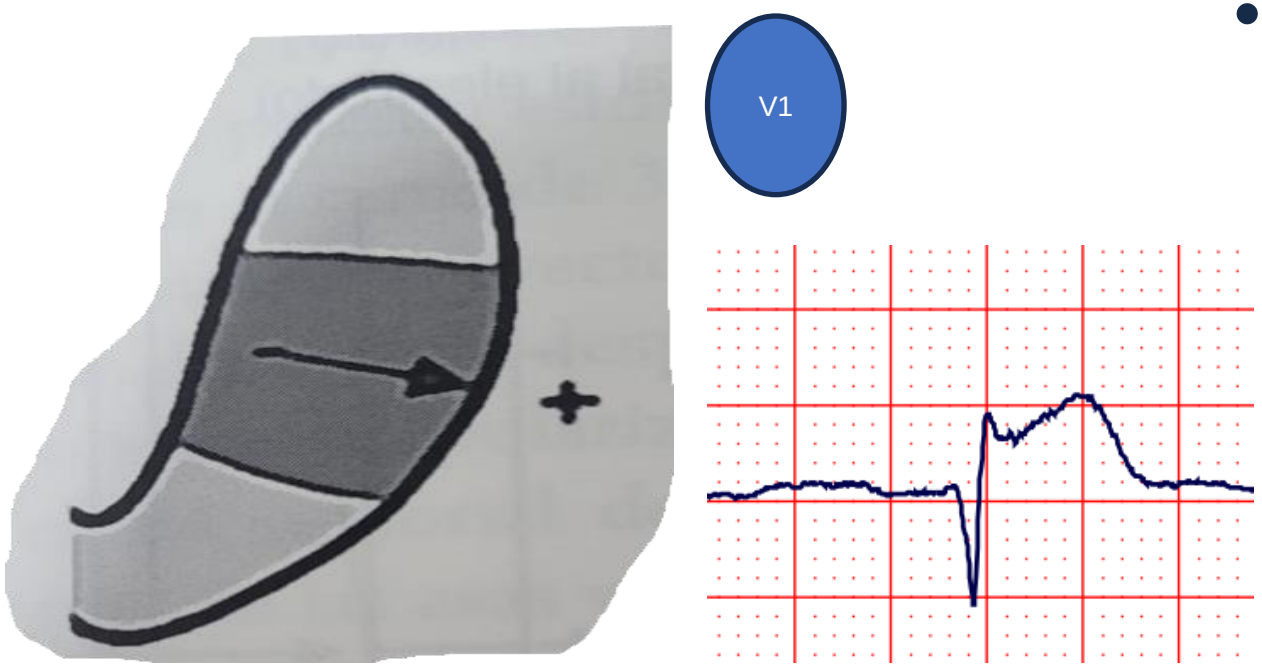

- Cuando se contrae el músculo, el vector del potencial de acción se aleja del electrodo que está cerca y por eso genera la onda Q de necrosis.

A tener en cuenta

- Los complejos QS deben ser adecuadamente diferenciados de ondas r de bajo voltaje con ondas S prominentes.

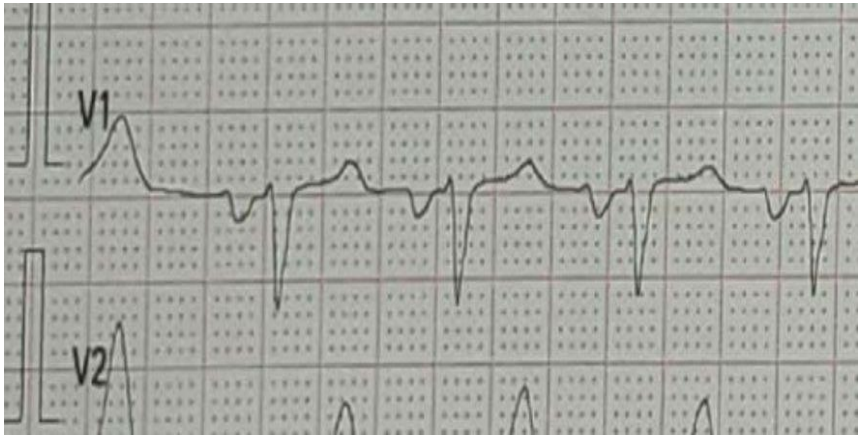

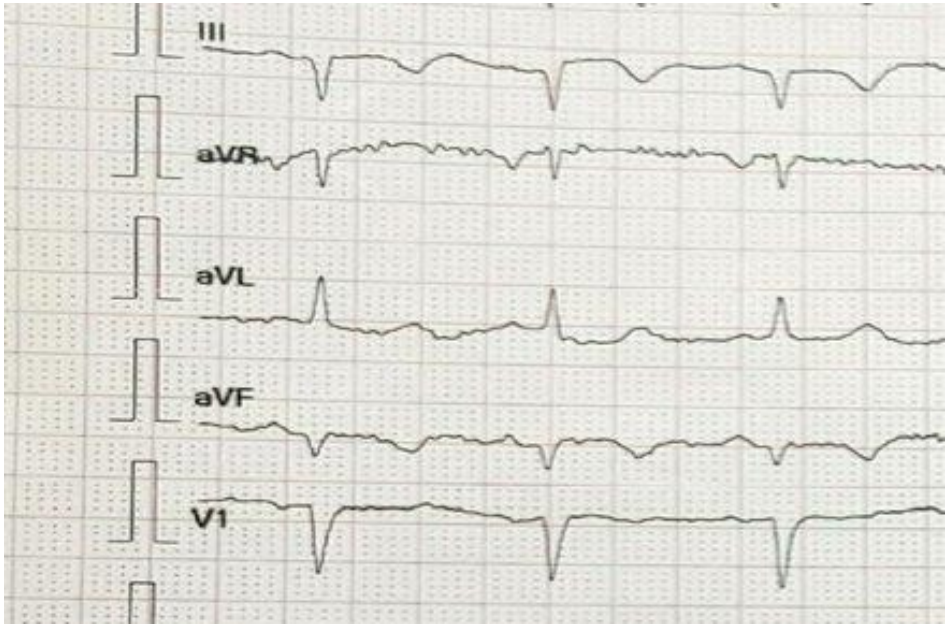

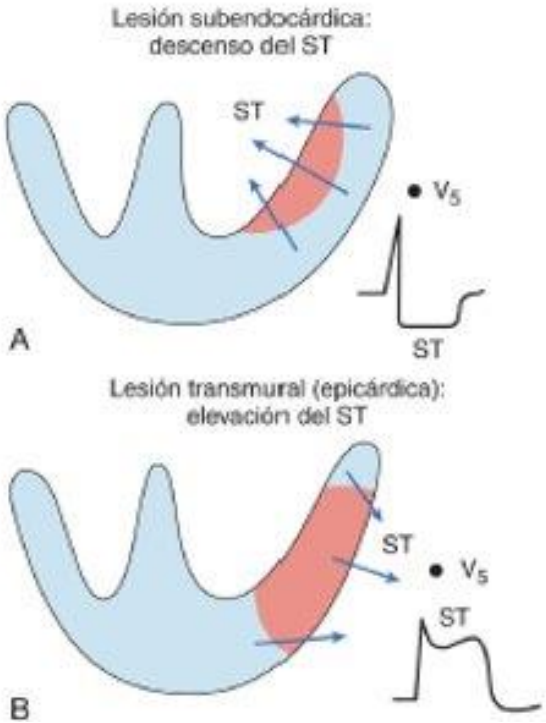
Lesión subendocárdica:
descenso del ST
ST
V5
ST
A
Lesión transmural (epicárdica):
elevación del ST
ST
V5
ST
B

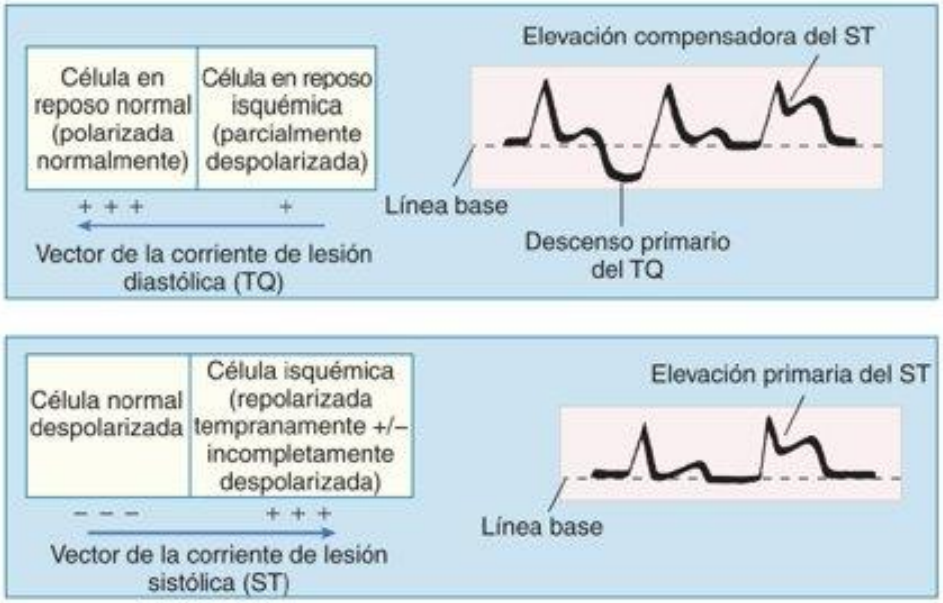
Célula en reposo normal (polarizada normalmente)
Célula en reposo isquémica (parcialmente despolarizada)
+ + +
+
Vector de la corriente de lesión diastólica (TQ)
Elevación compensadora del ST
Línea base
Descenso primario del TQ
Célula normal despolarizada
Célula isquémica (repolarizada tempranamente +/– incompletamente despolarizada)
– – –
+ + +
Vector de la corriente de lesión sistólica (ST)
Elevación primaria del ST
Línea base

Anatomía coronaria en el electrocardiograma

PAREDES	DERIVADAS
Lateral alta	DI, AvL
Lateral baja	V5, V6
Anterior	V2, v3, v4
Septal	V1, v2
Inferior	DII, DIII, avF
Dorsal	V7, V8, V9
Derechas	V1R A V6R.

Elaboración propia

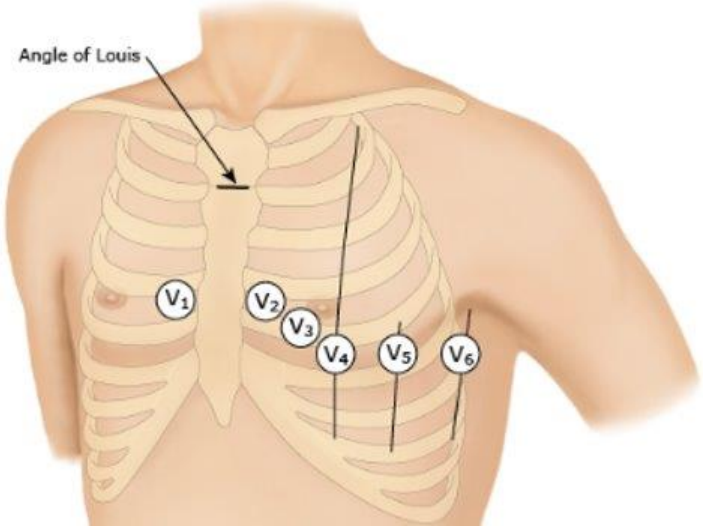

EKG CONVENCIONAL

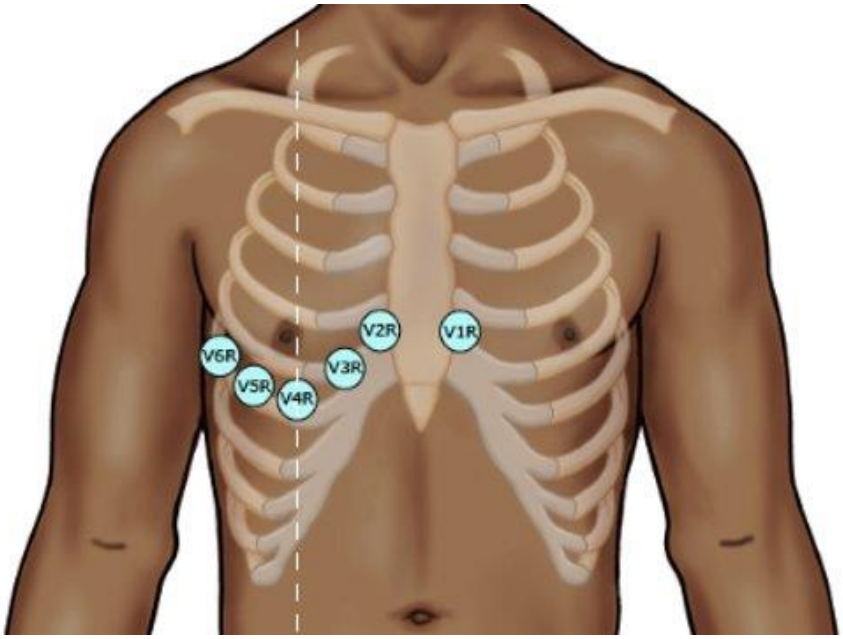

EKG CON DERIVACIONES DERECHAS

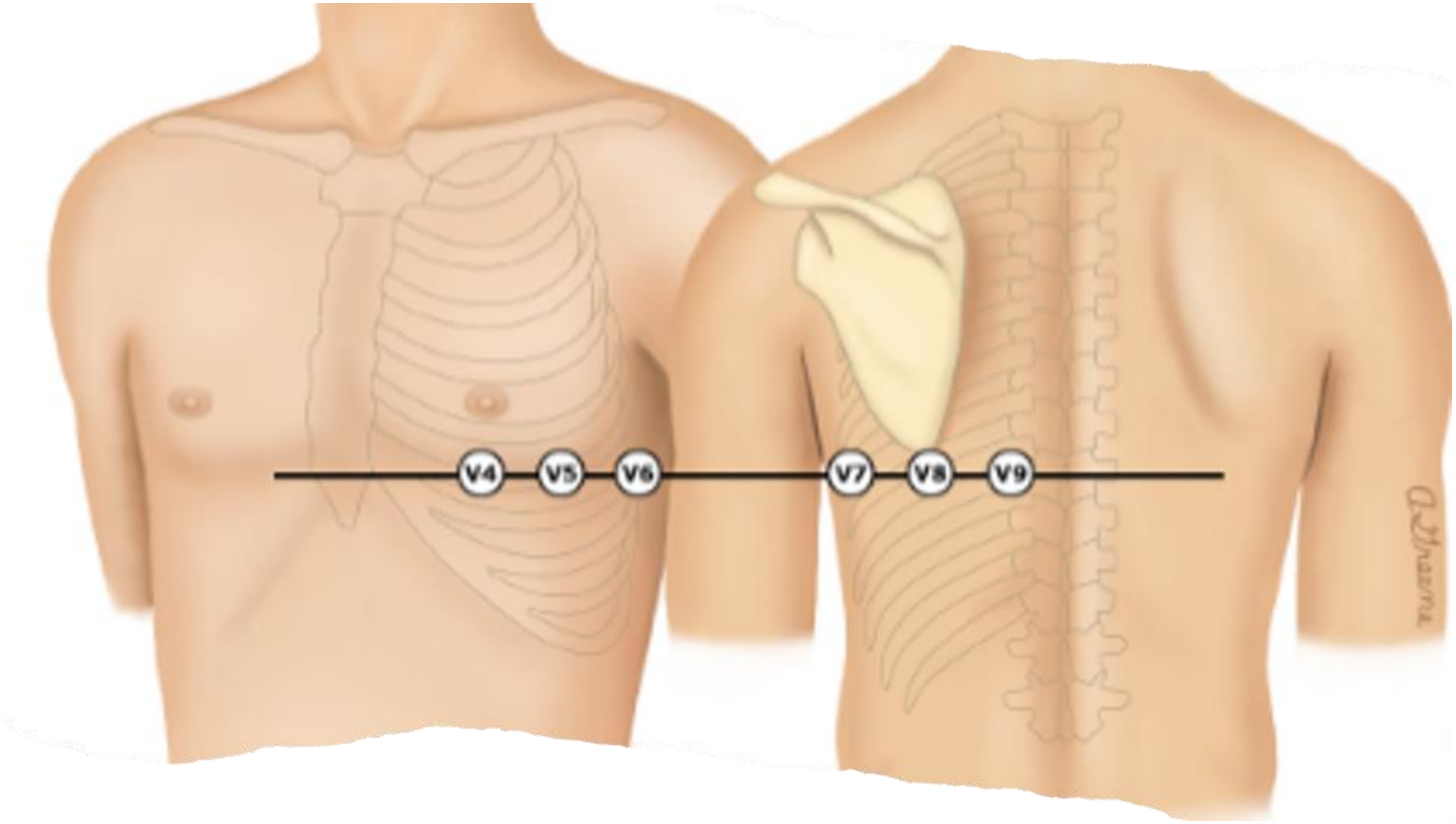

DERIVACIONES POSTERIORES

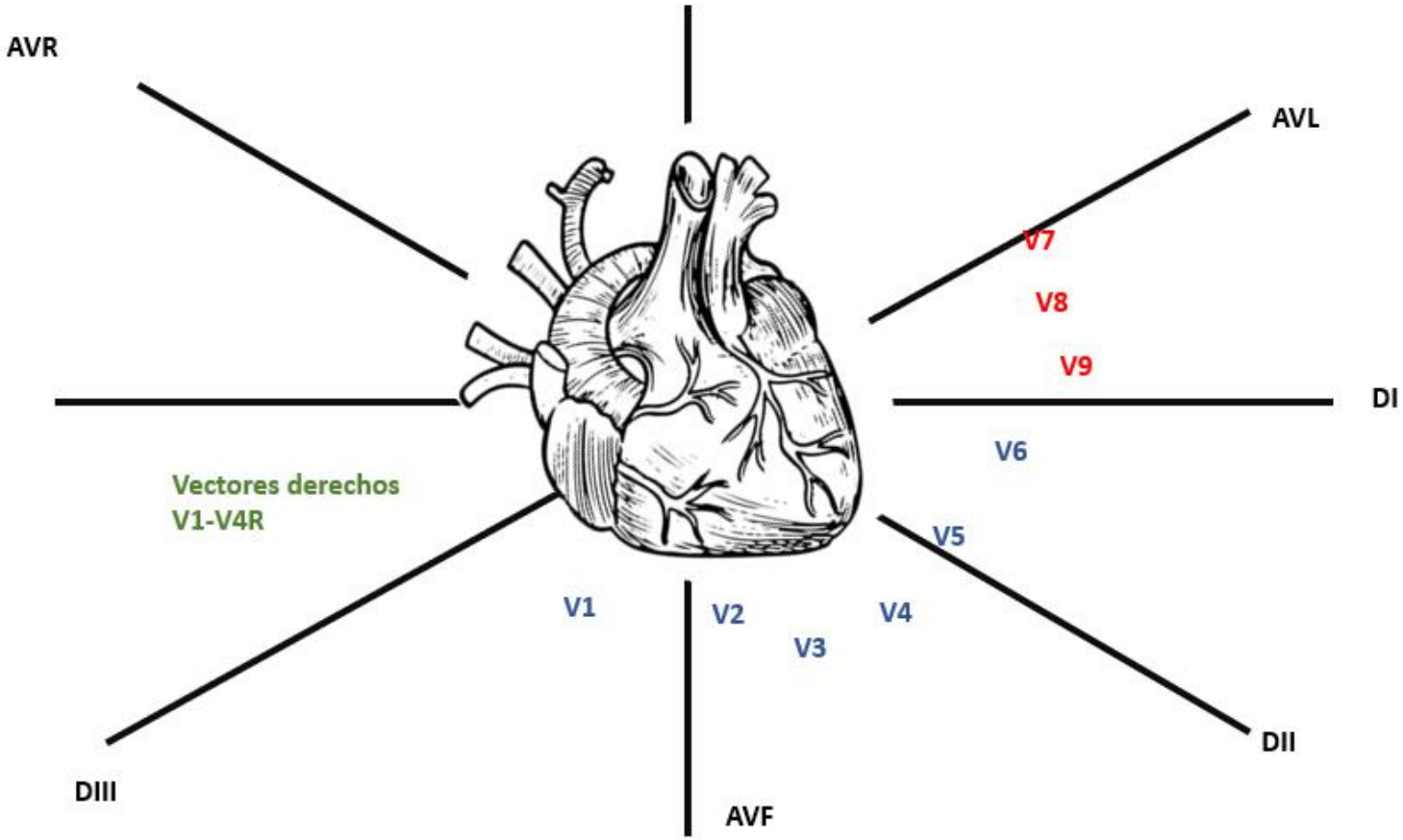
AVR
AVL
V7
V8
V9
DI
V6
Vectores derechos
V1-V4R
V5
V1
V2
V4
V3
DII
DIII
AVF

Territorios coronarios

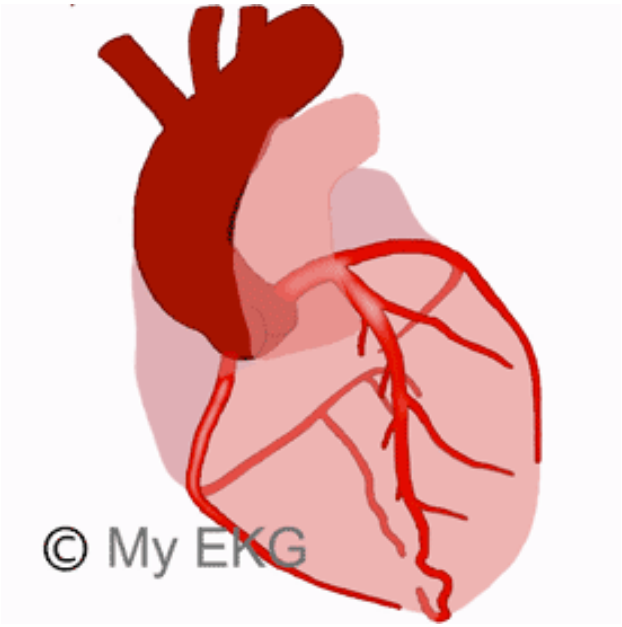

Cara	Arteria coronaria.
DI y AVL (Lateral Alta)	**Arteria coronaria:** >>Circunfleja. >>Diagonal >>Descendente anterior.
DII DIII y AVF (Inferior).	**Arteria coronaria:** >>Derecha >>Circunfleja.
V1 a V4 (Antero-Septal).	**Arteria coronaria:** >>Descendente anterior
V5 a V6 (Lateral baja).	**Arteria coronaria:** >>Circunfleja. >>Diagonal >>Descendente anterior.
V7 a V9 (Posterior).	**Arteria coronaria** >>Circunfleja. >>Derecha.

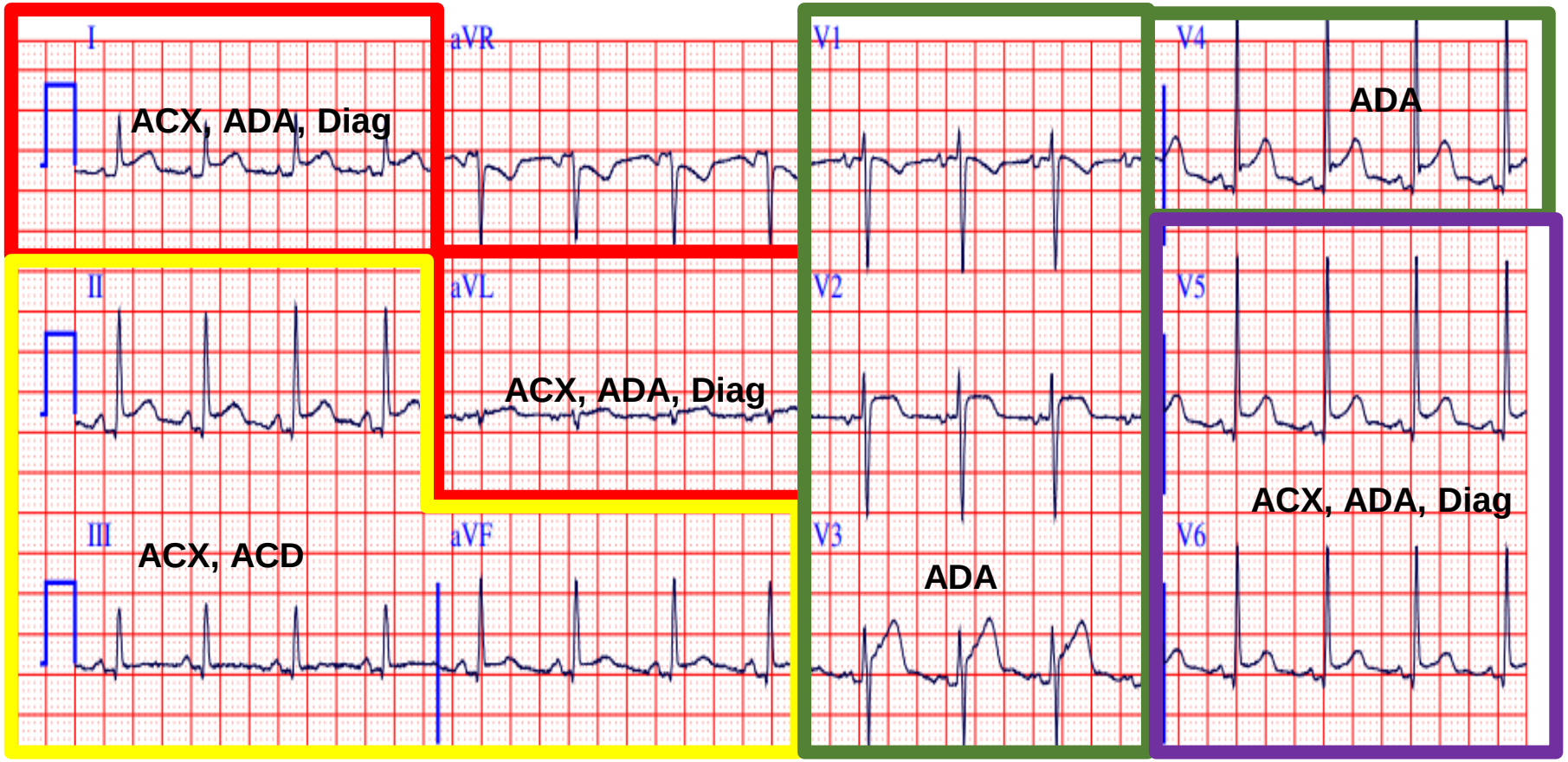
I
aVR
V1
V4
ACX, ADA, Diag
ADA
II
aVL
V2
V5
ACX, ADA, Diag
ACX, ADA, Diag
III
aVF
V3
V6
ACX, ACD
ADA

Los cambios recíprocos

- Trastornos y cambios electrocardiográficos vistos en las caras opuestas.

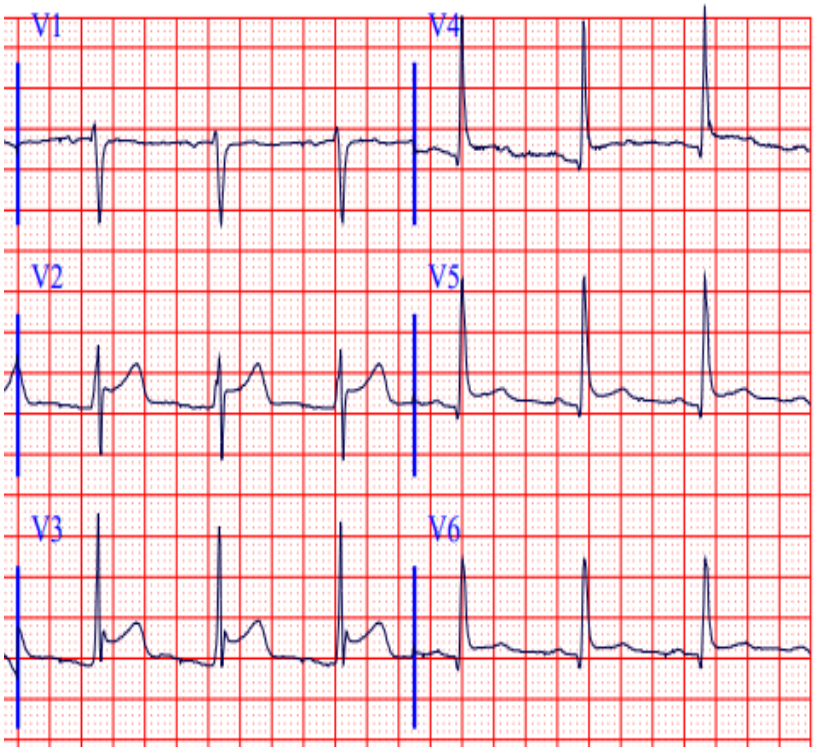

Área afectada	Cambios indicativos	Cambios recíprocos
Cara inferior	DII-DIII-aVF	DI-aVL (V1,V2,V3)
Cara anteroseptal	V1-V2-V3	DII-DIII-aVF
Cara lateral	DI-aVL-V5-V6	V1-V3R-V4R
Cara posterior	V7-V8-V9	V1-V2

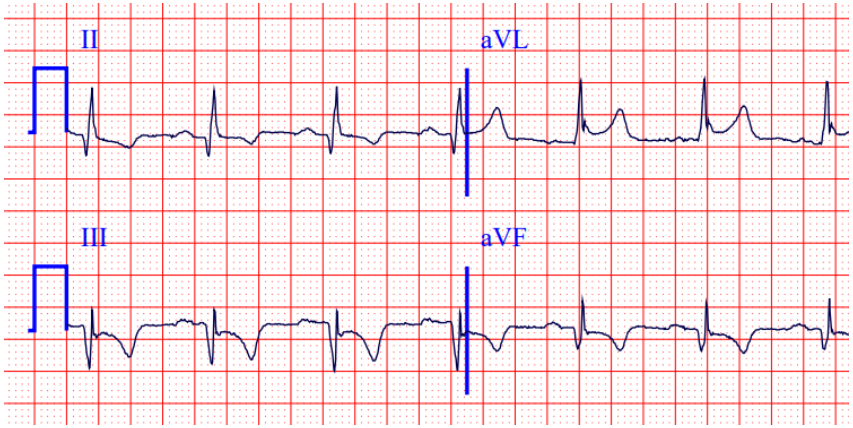

Hablemos de infarto

✓ Elevación del segmento ST en 2 derivaciones contiguas mayor de 1mm.
En derivación V2 y v3: ✓ Si es en mujeres la elevación es mayor a 1.5mm ✓ Si es en hombre mayores de 45 años de edad la elevación es de 2mm ✓ Si es en hombres menores de 45 años de edad la elevación es de 2.5mm
✓ Considere si hay infra desnivel del segmento ST de V1 a V3, realizar V7 a V9 para evaluar infarto de cara posterior. En las derivaciones posteriores y derechas, la elevación es mayor a 0.5mm
✓ Considere evaluar los cambios recíprocos de las caras afectadas, aumenta la probabilidad de que se trate de un síndrome coronario agudo.

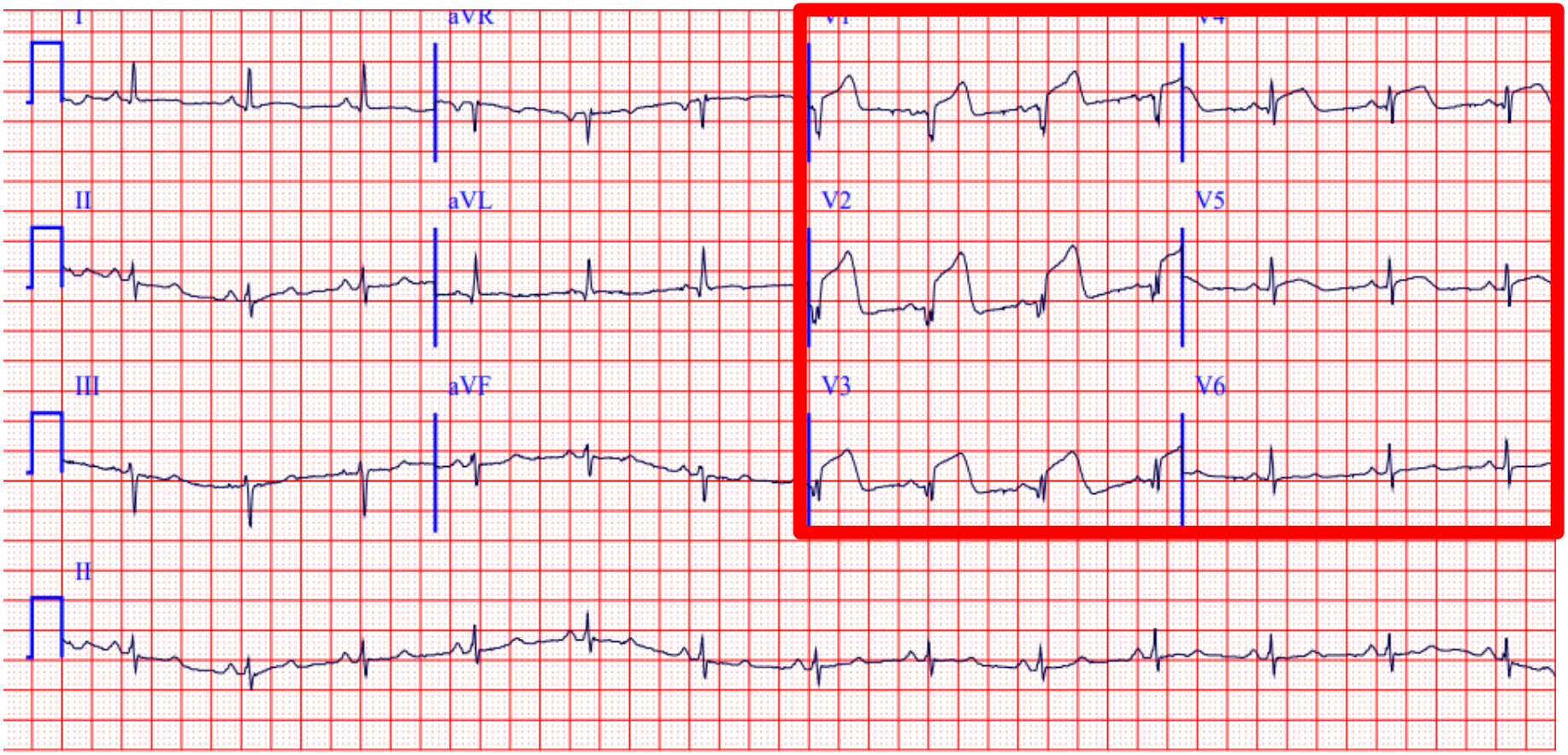
I
aVR
V1
V4
II
aVL
V2
V5
III
aVF
V3
V6
II

Infarto con elevación del segmento ST:

V1 elevación de 2mm

V2 : 6mm

V3: 4mm

V4: 2mm

Compromiso de la cara anterior del ventrículo izquierdo.

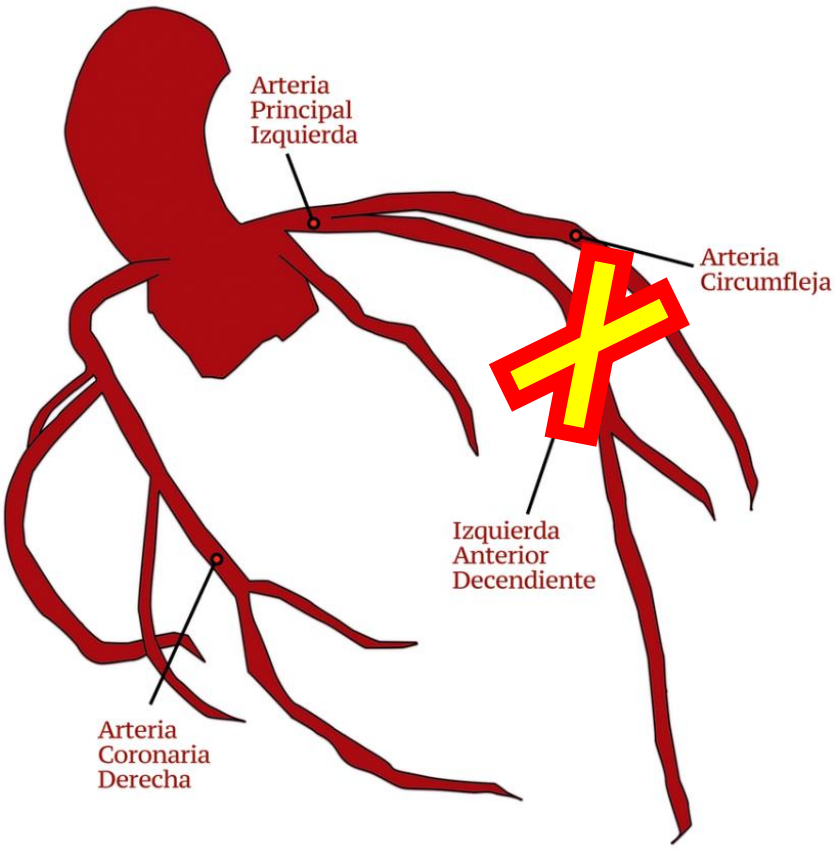

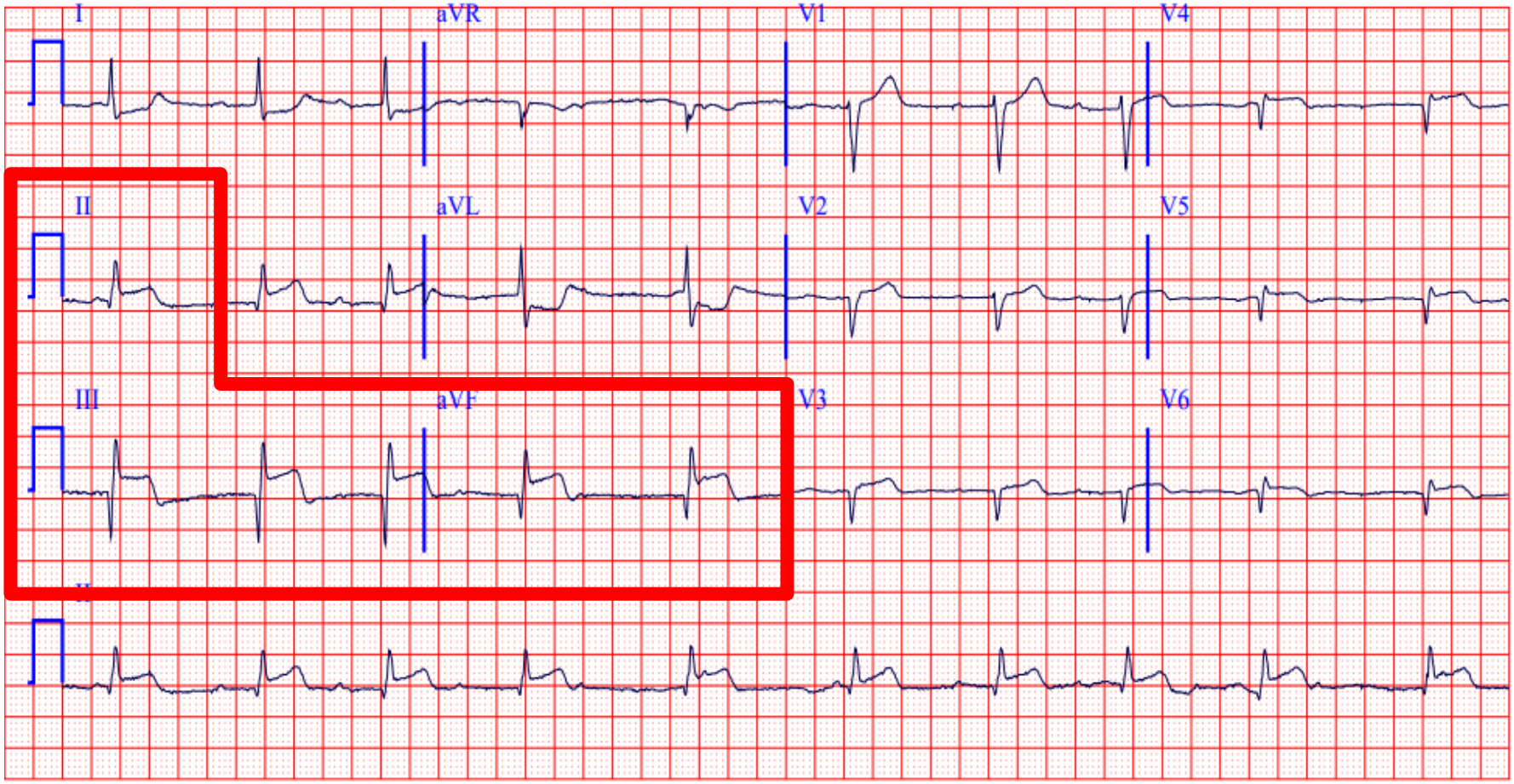
I
aVR
V1
V4
II
aVL
V2
V5
III
aVF
V3
V6
ECG Wave-Maven / Beth Israel Deaconess Medical Center
25 mm/sec, 10 mm/mV

- **Si hay mayor elevación en DIII que en DII, sugiere que el compromiso es de la arteria coronaria derecha.**

Infarto agudo al miocardio con elevación del segmento ST.

En DII: Elevación de 2mm.

En DIII: Elevación de 4mm.

Probable compromiso de la arteria coronaria derecha o circunfleja.

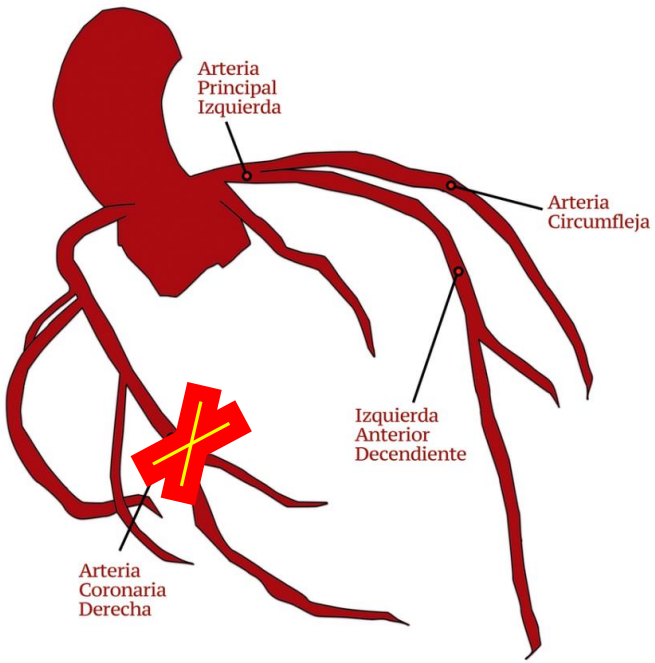

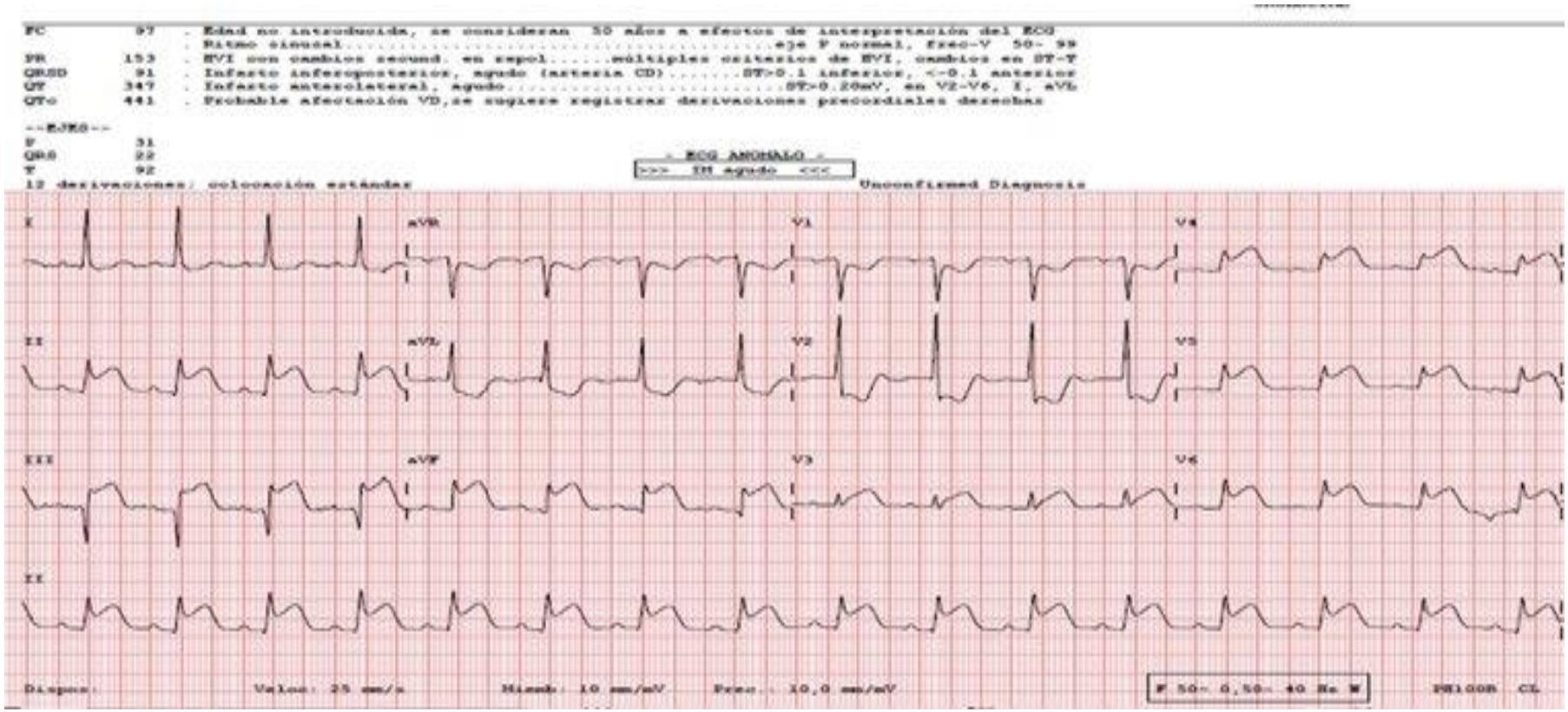
FC 97 . Edad no introducida, se consideran 50 años a efectos de interpretación del ECG
. Ritmo sinusal.....eje P normal, Frec-V 50- 99
PR 153 . BVI con cambios second. en repol.....múltiples criterios de BVI, cambios en ST-T
QRSD 91 . Infarto inferoposterior, agudo (arteria CD).....ST>0.1 inferior, <-0.1 anterior
QT 347 . Infarto anterolateral, agudo.....ST>0.20mV, en V2-V6, I, aVL
QTc 441 . Probable afectación VD,se sugiere registrar derivaciones precordiales derechas
--EJES--
P 31
QRS 22
T 92
12 derivaciones; colocación estándar
- ECG ANOMALO -
>>> IM agudo <<<
Unconfirmed Diagnosis
I
aVR
V1
V4
II
aVL
V2
V5
III
aVF
V3
V6
II
Disparo:
Veloc: 25 mm/s
Sensib: 10 mm/mV
Frec.: 10,0 mm/mV
F 50- 0,50- 40 Hz M
PRIOR CL

Elevación del segmento ST

Cara inferior:

DII: 4mm

DIII: 4mm

Cara lateral :

V4: 2mm

V5: 3mm

V6: 3mm

Con el compromiso de la cara inferior y lateral, sugiere circunfleja.

Probable dominancia izquierda que sugiere que la descendente posterior nace de esta arteria.

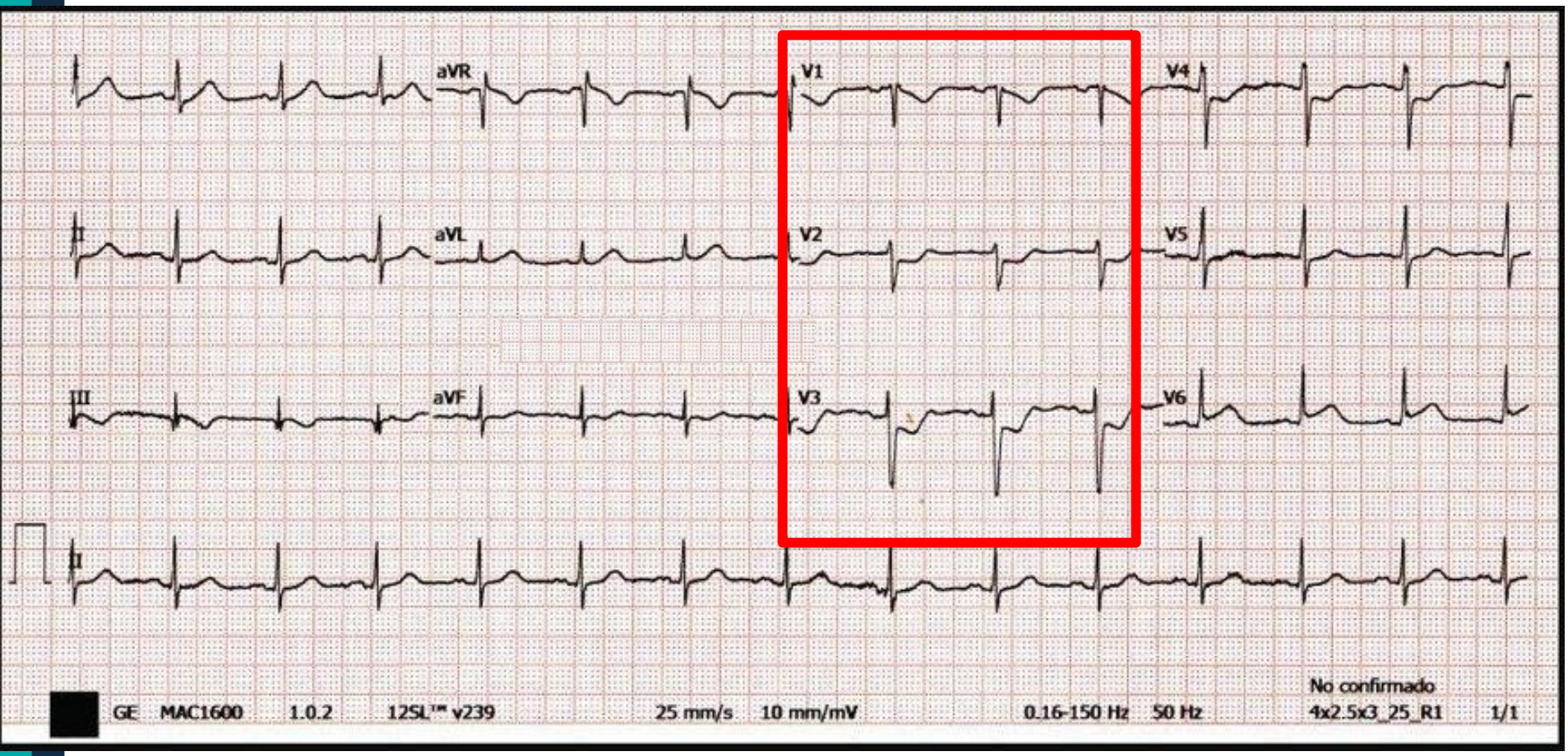
aVR
V1
V4
I
aVL
V2
V5
II
aVF
V3
V6
II
GE MAC1600 1.0.2 12SL™ v239 25 mm/s 10 mm/mV 0.16-150 Hz 50 Hz
No confirmado
4x2.5x3_25_R1 1/1

¿Qué nos debe llamar la atención?

Infradesnivel de 2 a 3mm en las derivaciones v2 y v3.

- Siempre que exista un infradesnivel del segmento ST en las derivaciones V1 a V3, Siempre considerar realizar unas derivaciones posteriores.

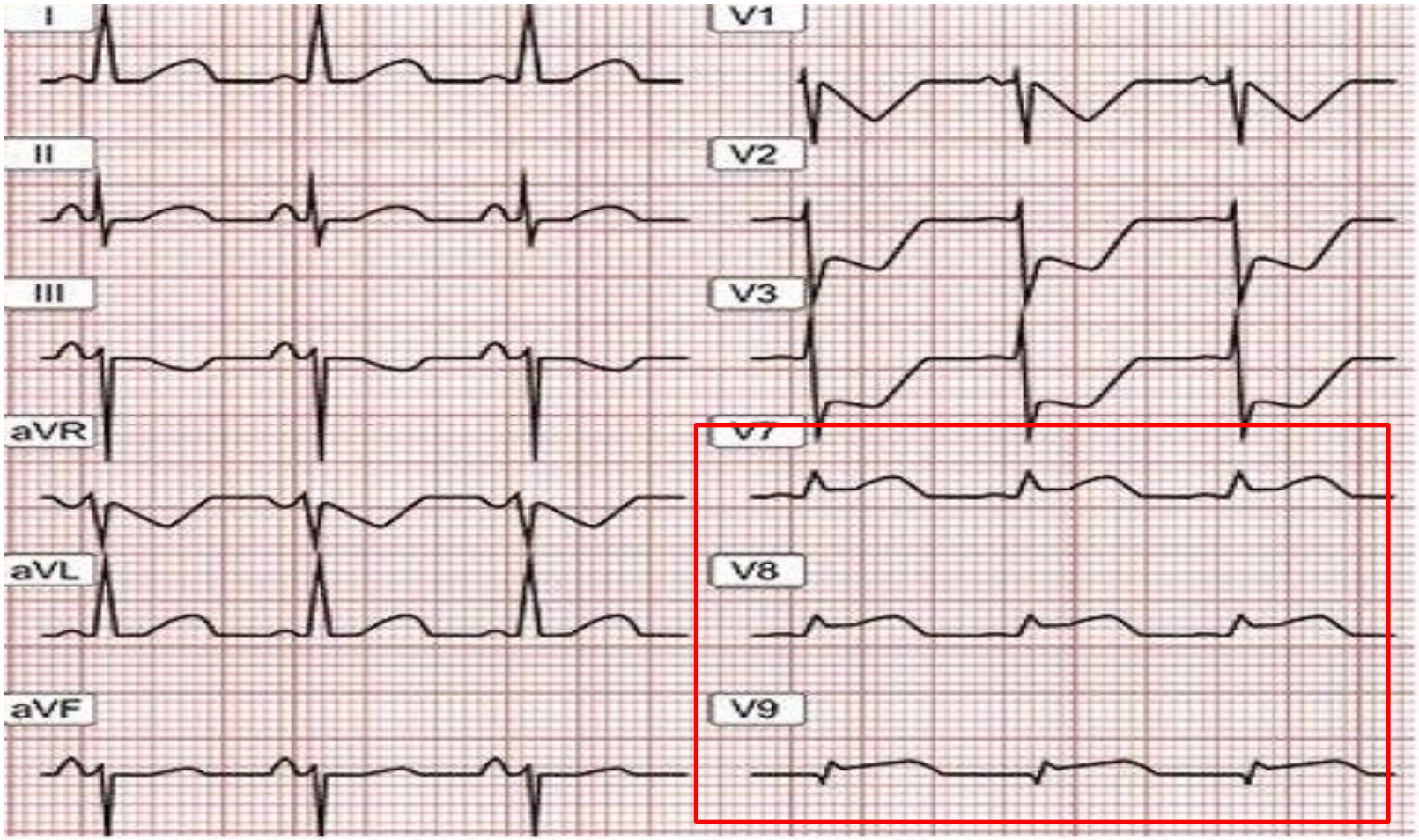
I
II
III
aVR
aVL
aVF
V1
V2
V3
V7
V8
V9

Diagnóstico

- Síndrome coronario agudo con elevación del segmento ST de la cara posterior.
- Elevación de más de 0.5mm en las derivaciones V7 a V9.
- Compromiso de la arteria coronaria descendente posterior, puede tener su origen en la arteria coronaria derecha o circunfleja.

Siempre que tengamos un infarto con elevación del segmento ST de las derivaciones inferiores (DII-DIII y AVF), debemos realizar derivaciones derechas para excluir extensión al ventrículo derecho.

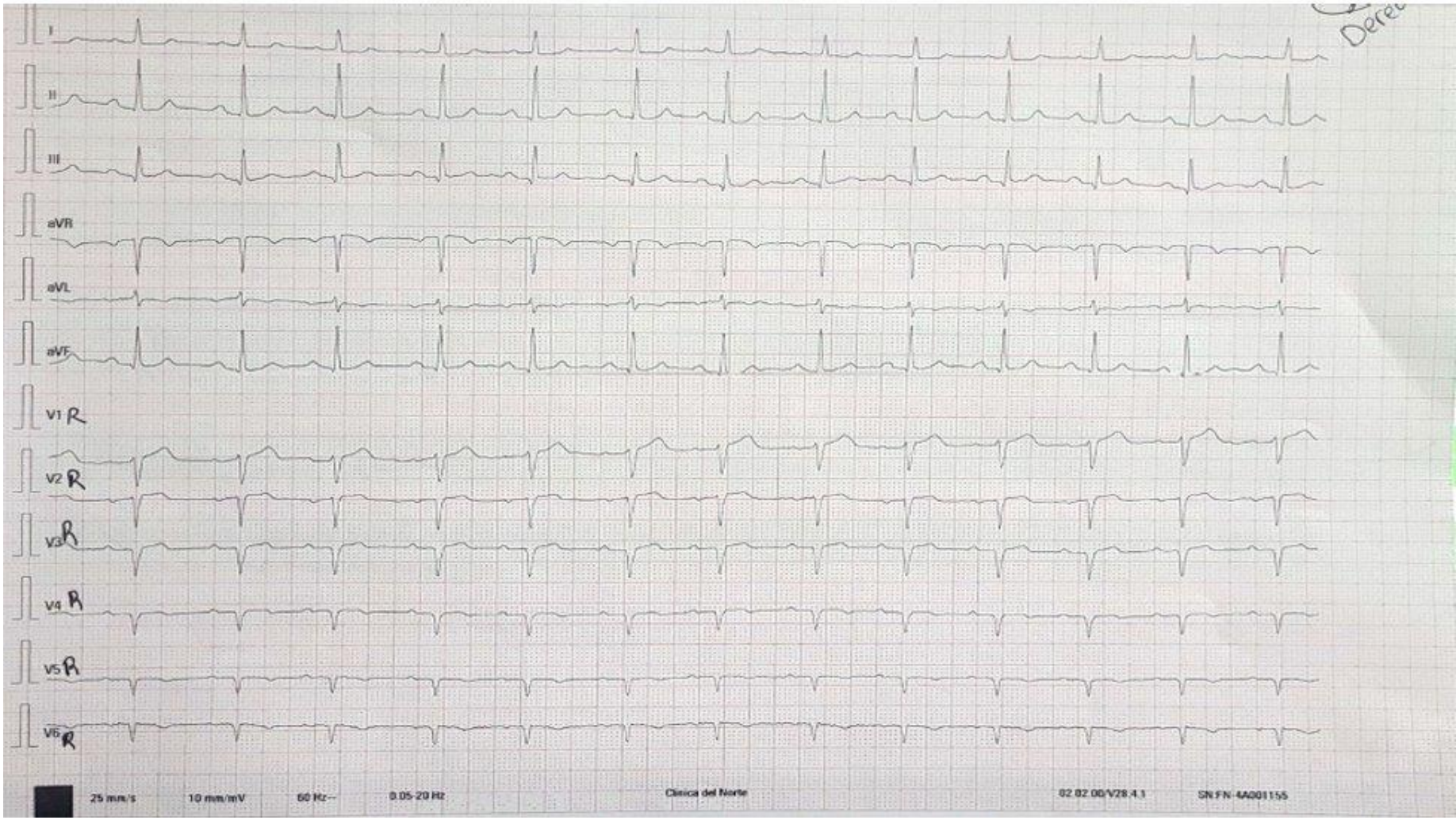
I
II
III
aVR
aVL
aVF
V1 R
V2 R
V3 R
V4 R
V5 R
V6 R
25 mm/s
10 mm/mV
50 Hz
0.05-20 Hz
Clínica del Norte
02.02.00/V28.4.1
SN:FN-4A001155

- Ya el paciente tenia ondas Q en las derivaciones derechas.

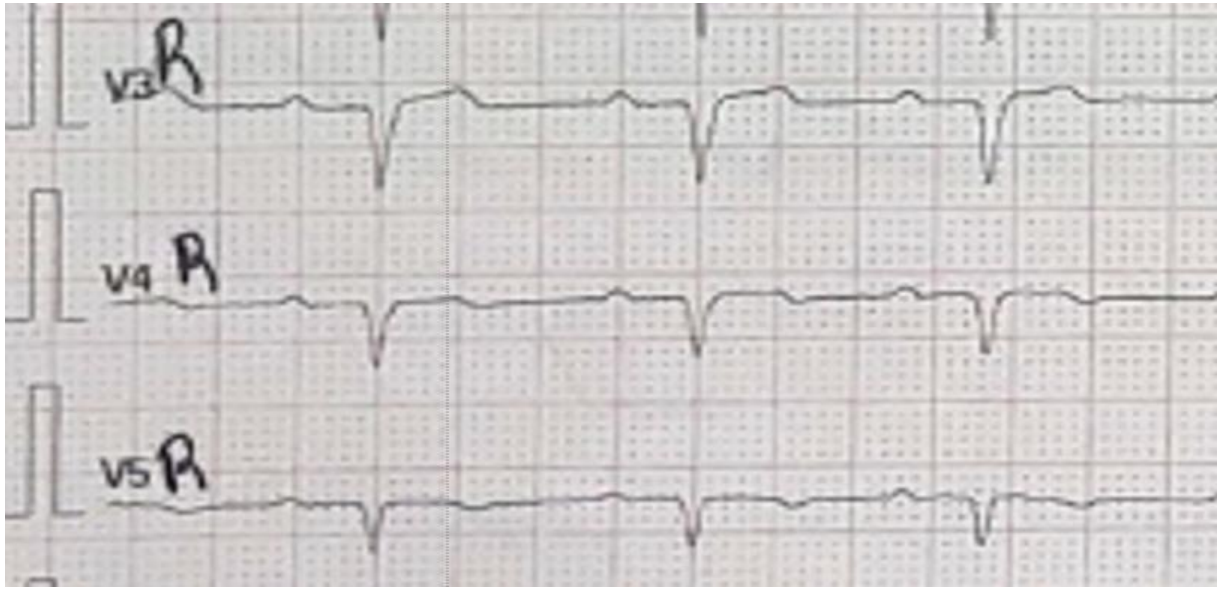

Patrones de alto riesgo

- No están relacionados con elevación del segmento ST.
- No requieren trombólisis pero si requieren ser llevados a una estrategia de reperfusión coronaria invasiva temprana.

Hallazgos electrocardiográficos de alto riesgo

TABLE 1 Electrocardiogram Findings Suggestive of Ischemia

FINDING	CRITERIA
STEMI equivalents	
Posterior STEMI	**Criteria:** ■ Horizontal ST-segment depression in V_1-V_3 ■ Dominant R-wave (R/S ratio >1) in V_2 ■ Upright T waves in anterior leads ■ Prominent and broad R-wave (>30 ms) **Confirmed by:** ■ ST-segment elevation of ≥0.5 mm in at least 1 of leads V_7-V_9*
Left bundle branch block or ventricular paced rhythm with Sgarbossa Criteria	A total score ≥3 points is required: ■ Concordant ST-segment elevation ≥1 mm in leads with a positive QRS complex (5 points) ■ Concordant ST-segment depression ≥1 mm in leads V_1-V_3 (3 points) ■ Discordant ST-segment elevation ≥5 mm in leads with a negative QRS complex (2 points) If there is discordant ST-segment elevation ≥5 mm, consider ST/S ratio <−0.25
Left bundle branch block or ventricular paced rhythm with Smith-modified Sgarbossa Criteria	Positive if any of the following are present: ■ Concordant ST-segment elevation of 1 mm in leads with a positive QRS complex ■ Concordant ST-segment depression of 1 mm in V_1-V_3 ■ ST-segment elevation at the J-point, relative to the QRS onset, is at least 1 mm and has an amplitude of at least 25% of the preceding S-wave
De Winter Sign	■ Tall, prominent, symmetrical T waves arising from upsloping ST-segment depression >1 mm at the J-point in the precordial leads ■ 0.5-1 mm ST-segment elevation may be seen in lead aVR
Hyperacute T waves	Broad, asymmetric, peaked T waves may be seen early in STEMI Serial ECGs over very short intervals are useful to assess for progression to STEMI
ECG findings consistent with acute/subacute myocardial ischemia	
aVR ST-segment elevation	Most often caused by diffuse subendocardial ischemia and usually occurs in the setting of significant left main coronary artery or multivessel coronary artery disease ■ ST-segment elevation in aVR ≤1 mm ■ Multilead ST-segment depression in leads I, II, Val, and/or V_4-V_6 ■ Absence of contiguous ST-segment elevation in other leads
ST-segment depression	Horizontal or downsloping ST-segment depression ≥0.5 mm at the J-point in 2 or more contiguous leads is suggestive of myocardial ischemia
Wellen's syndrome	Clinical syndrome characterized by: ■ Biphasic or deeply inverted and symmetric T waves in leads V_2 and V_3 (may extend to V_6) ■ Recent angina ■ Absence of Q waves
Inverted T waves	May be seen in ischemia (subacute) or infarction (may be fixed and associated with Q waves) in continuous leads

Patrones de alto riesgo: Patrón de Wellens

Wellens tipo A: Onda T isobifásica en las derivaciones V1-V4.

Wellens tipo B: Inversión de Onda T de características simétricas.

Se asocia a estenosis de la arteria descendente anterior proximal (ADA) e infarto masivo inminente de la pared anterior del miocardio.

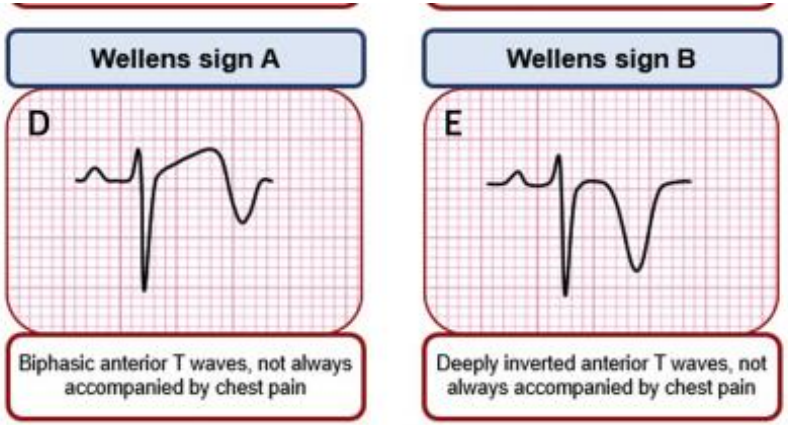

2023 ESC Guidelines for the management of acute coronary syndromes: Developed by the task force on the management of acute coronary syndromes of the European Society of Cardiology (ESC)

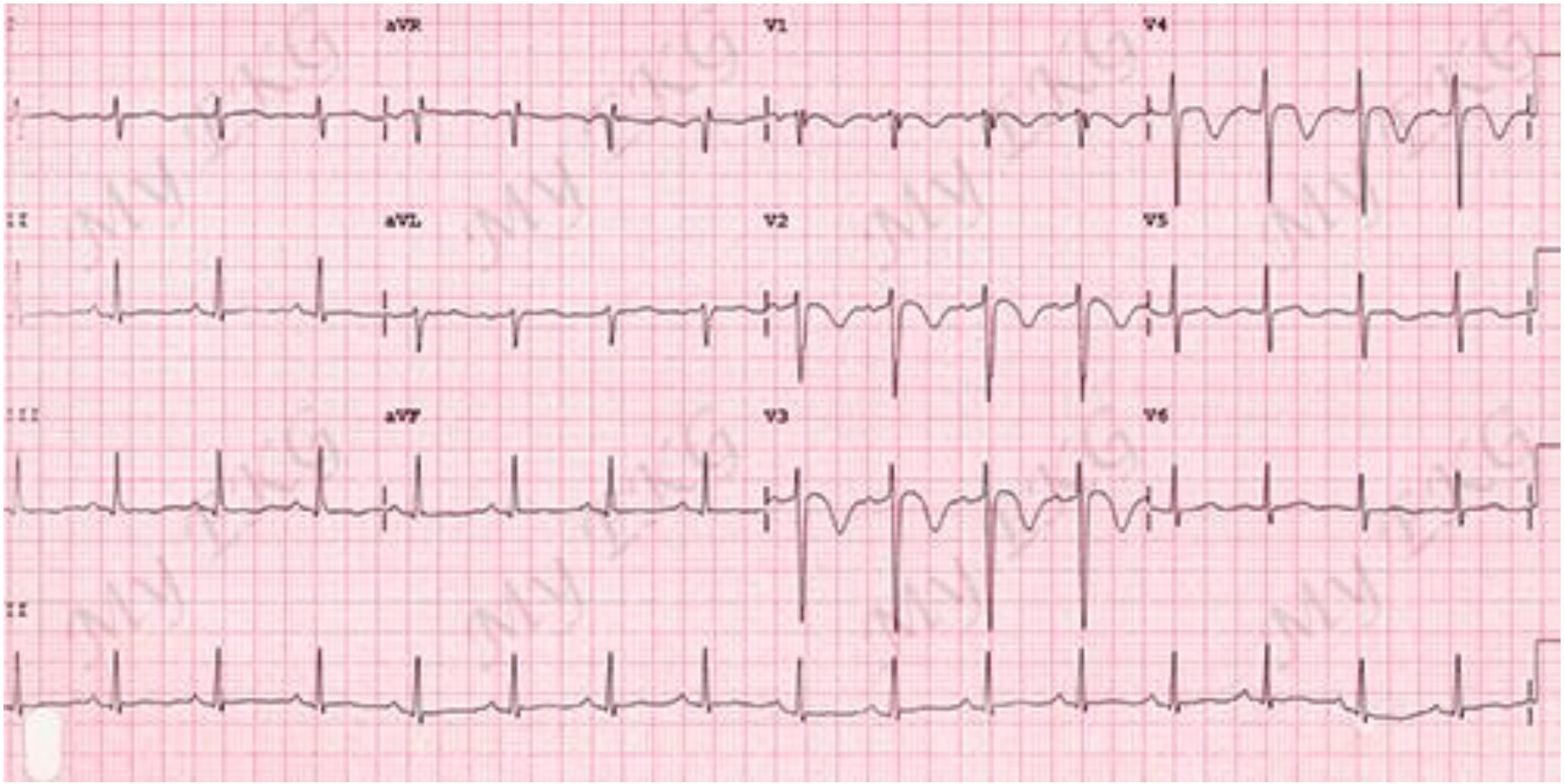
aVR
V1
V4
aVL
V2
V5
aVF
V3
V6

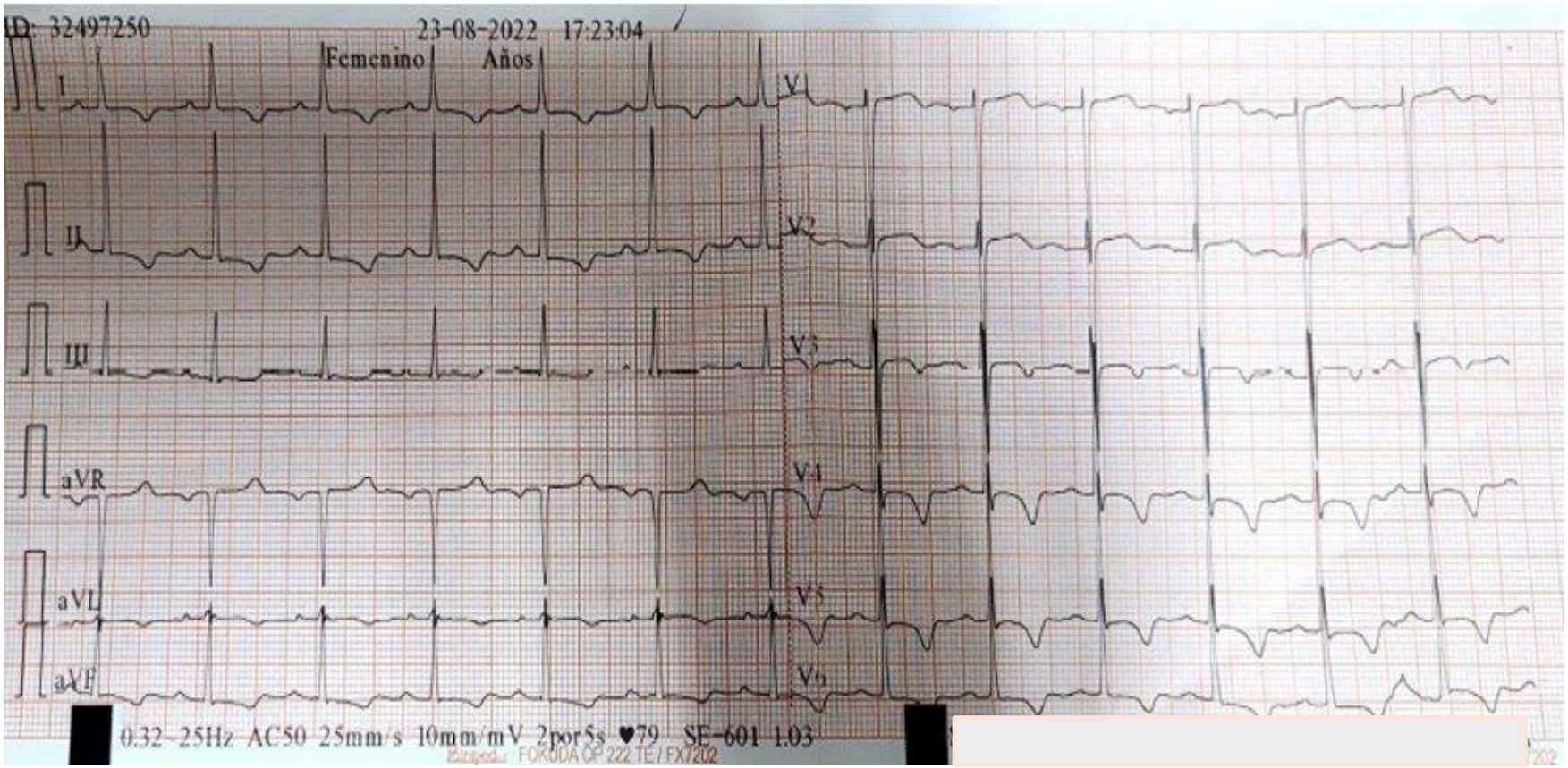
ID: 32497250
23-08-2022 17:23:04
Femenino
Años
I
II
III
aVR
aVL
aVF
V1
V2
V3
V4
V5
V6
0.32-25Hz AC50 25mm/s 10mm/mV 2por5s ♥79 SE-601 1.03
FUKUDA OP 222 TE / FX7202

Patrón de Winter

Se presenta con Infradesnivel del segmento ST en las derivaciones precordiales (v1-v6), con ondas T hiperagudas. Puede presentarse también con elevación en avR.

Este hallazgo se correlaciona clínicamente con oclusión de la coronaria descendente anterior



2023 ESC Guidelines for the management of acute coronary syndromes: Developed by the task force on the management of acute coronary syndromes of the European Society of Cardiology (ESC)

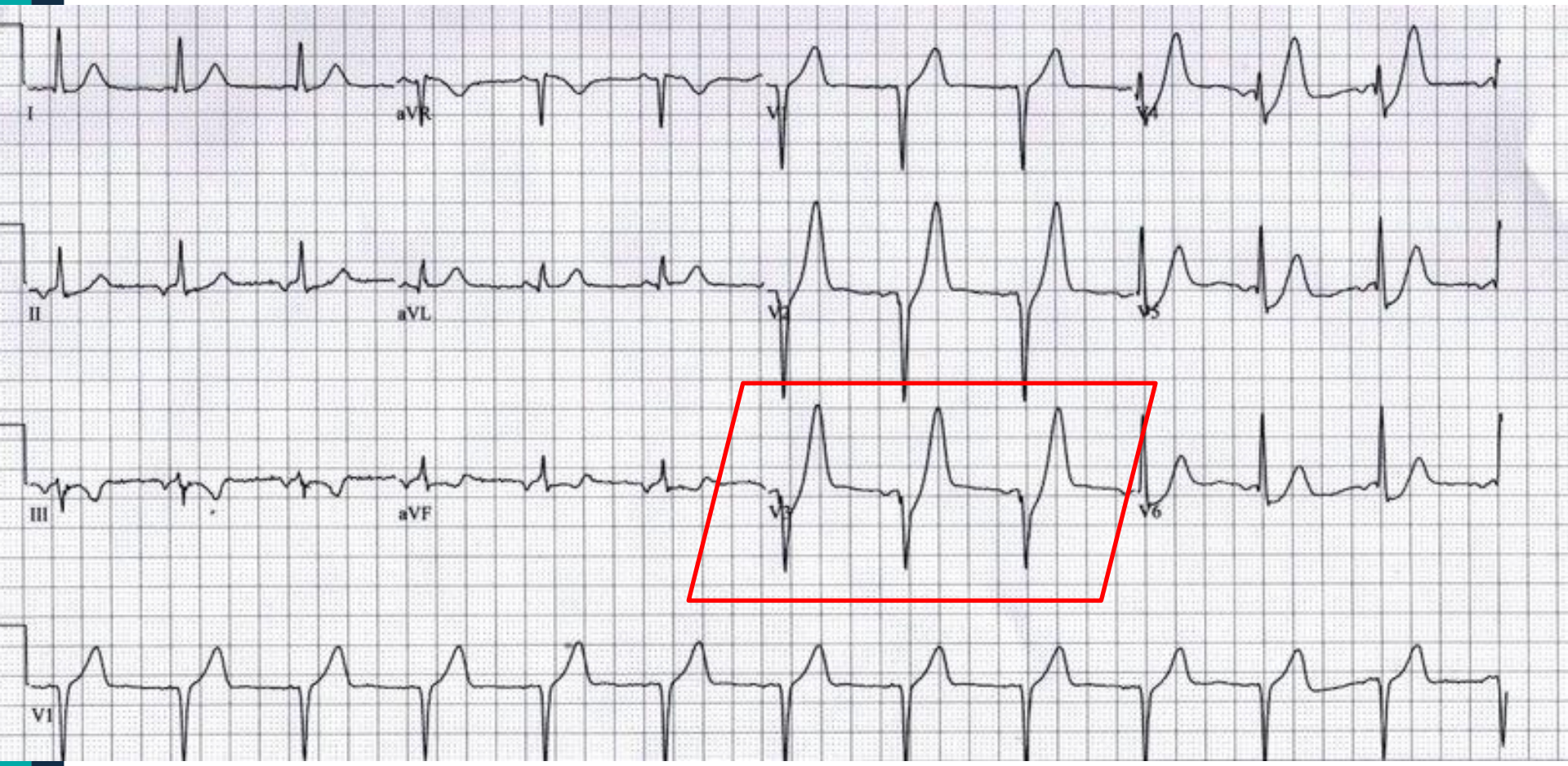
I
aVR
V4
II
aVL
V5
III
aVF
V6
V1

Tronco coronario izquierdo

Elevación del segmento ST en avR.

Infra desnivel del segmento ST en al menos 6 derivadas.

ARTICULO ORIGINAL

Diagnóstico electrocardiográfico de la obstrucción del tronco coronario izquierdo mediante el análisis vectorial del segmento ST y el complejo QRS

José A. Prieto-Solís[a], Natividad Benito[b] y Rafael Martín-Durán[b]

[a]Servicio de Cardiología. Unidad Coronaria. Hospital Universitario Marqués de Valdecilla. Santander. Cantabria. España.
[b]Unidad de Bioestadística, Epidemiología e Investigación Metodológica. Instituto de Formación e Investigación Marqués de Valdecilla. Santander. Cantabria. España.

2023 ESC Guidelines for the management of acute coronary syndromes: Developed by the task force on the management of acute coronary syndromes of the European Society of Cardiology (ESC)

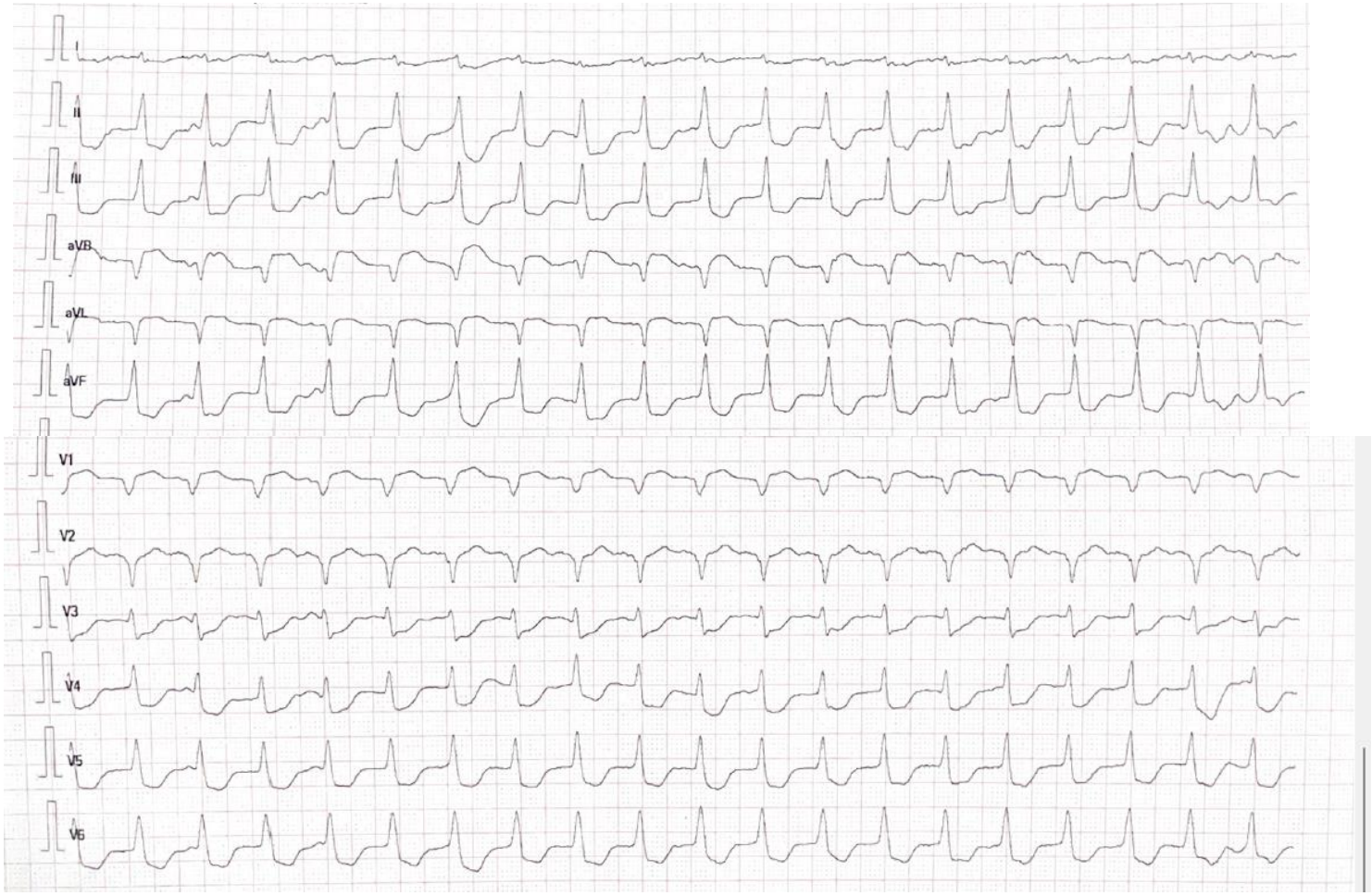
I
II
III
aVR
aVL
aVF
V1
V2
V3
V4
V5
V6

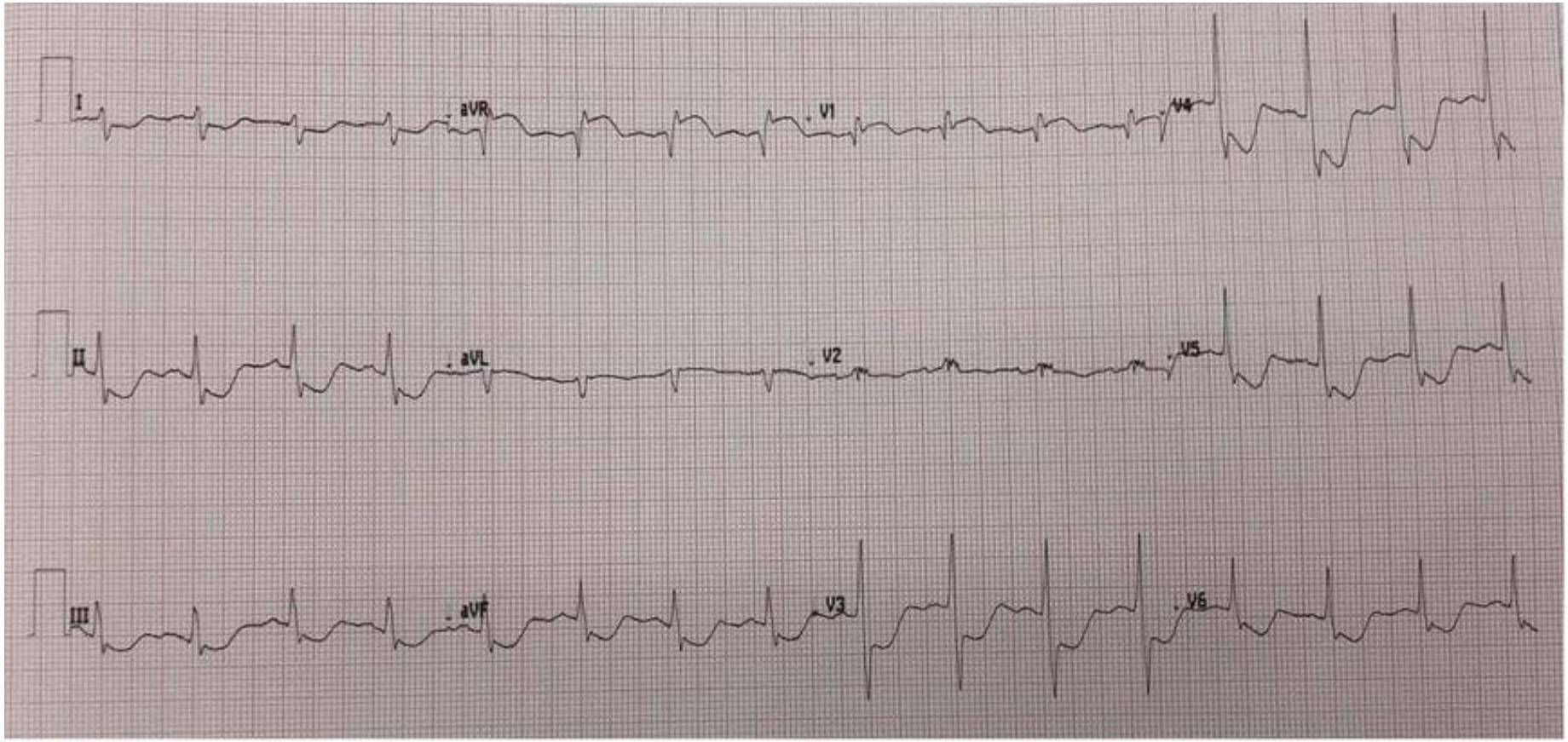
I
aVR
V1
V4
II
aVL
V2
V5
III
aVF
V3
V6

Bloqueo de Rama izquierda de novo o presumiblemente de novo

Criterios de Barcelona

(previamente criterios de Sgarbossa).

Journal of the American Heart Association

ORIGINAL RESEARCH

New Electrocardiographic Algorithm for the Diagnosis of Acute Myocardial Infarction in Patients With Left Bundle Branch Block

Andrea Di Marco, MD*; Marcos Rodriguez, MD*; Juan Cinca, MD, PhD; Antoni Bayes-Genis, MD, PhD; Jose T. Ortiz-Perez, MD; Albert Ariza-Solé, MD, PhD; Jose Carlos Sanchez-Salado, MD; Alessandro Sionis, MD, PhD; Jany Rodriguez, MD; Beatriz Toledano, MD; Pau Codina, MD; Eduard Solé-González, MD; Monica Masotti, MD; Joan Antoni Gómez-Hospital, MD, PhD; Ángel Cequier, MD, PhD; Ignasi Anguera, MD, PhD

Table 5. Definition of the BARCELONA Algorithm to Diagnose AMI in the Presence of LBBB

The BARCELONA algorithm is positive if any of the following criteria are present:
(1) ST deviation ≥1 mm (0.1 mV) concordant with QRS polarity in any ECG lead, thus including either: • ST depression ≥1 mm (0.1 mV) concordant with QRS polarity, in any ECG lead. • ST elevation ≥1 mm (0.1 mV) concordant with QRS polarity, in any ECG lead (Sgarbossa score 5).
(2) ST deviation ≥1 mm (0.1 mV) discordant with QRS polarity, in any lead with max (R|S) voltage ≤6 mm (0.6 mV).

AMI indicates acute myocardial infarction; and LBBB, left bundle branch block.

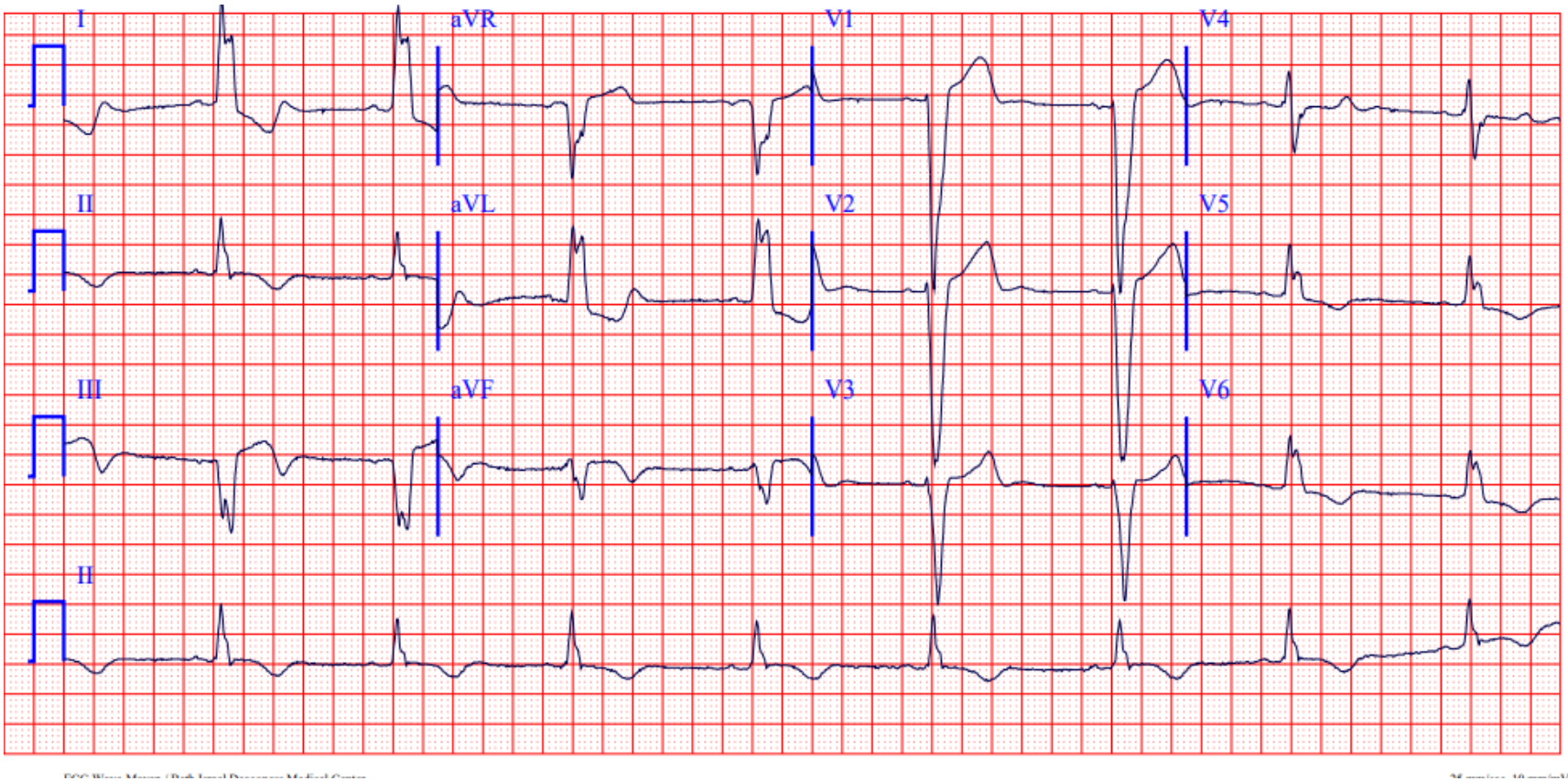
I
aVR
V1
V4
II
aVL
V2
V5
III
aVF
V3
V6
II

Patrón de ASLANGER

Oclusión Inferior aguda:

(1) STE en III pero no en ninguna otra derivación inferior,

(2) depresión del ST en cualquiera de las derivaciones V4 a 6 (pero no en V2) con una onda T positiva (al menos terminalmente positiva),

(3) ST en la derivación V1 más alto que ST en V2.

A new electrocardiographic pattern indicating inferior myocardial infarction

Emre Aslanger, MD, Assoc. Prof. [a,*], Özlem Yıldırımtürk, MD, Assoc. Prof. [b], Barış Şimşek, MD [c], Azmi Sungur, MD [c], Ayça Türer Cabbar, MD, Assoc. Prof. [a], Emrah Bozbeyoğlu, MD, Assoc. Prof. [c], Can Yücel Karabay, MD, Assoc. Prof. [b], Stephen W. Smith, Prof. [d], Muzaffer Değertekin, MD, Prof [a]

[a] Yeditepe University Hospital, Department of Cardiology, Istanbul, Turkey
[b] Health Sciences University, Dr. Siyami Ersek Thoracic and Cardiovascular Surgery Training and Research Hospital, Department of Cardiology, Istanbul, Turkey
[c] Dr. Siyami Ersek Thoracic and Cardiovascular Surgery Training and Research Hospital, Division of Cardiology, Istanbul, Turkey
[d] University of Minnesota, Hennepin County Medical Center, Department of Emergency Medicine, Minneapolis, MN, United States of America

Conclusion: We here define a new ECG pattern indicating inferior MI in patients with concomitant critical lesion (s) in coronary arteries other than the infarct-related artery. Patients with this pattern have multivessel disease and higher mortality.

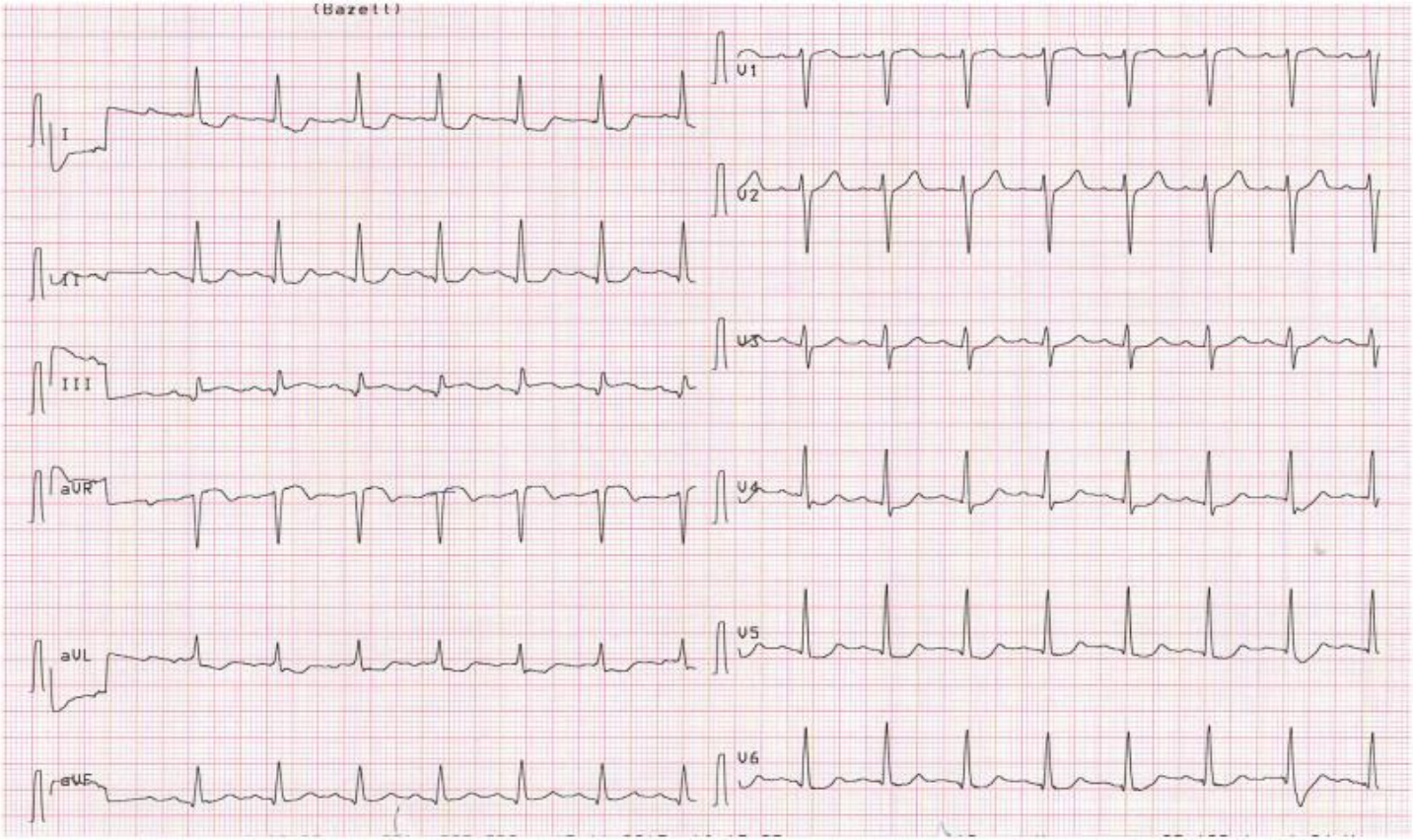
(Bazett)
I
II
III
aVR
aVL
aVF
V1
V2
V3
V4
V5
V6

Gracias