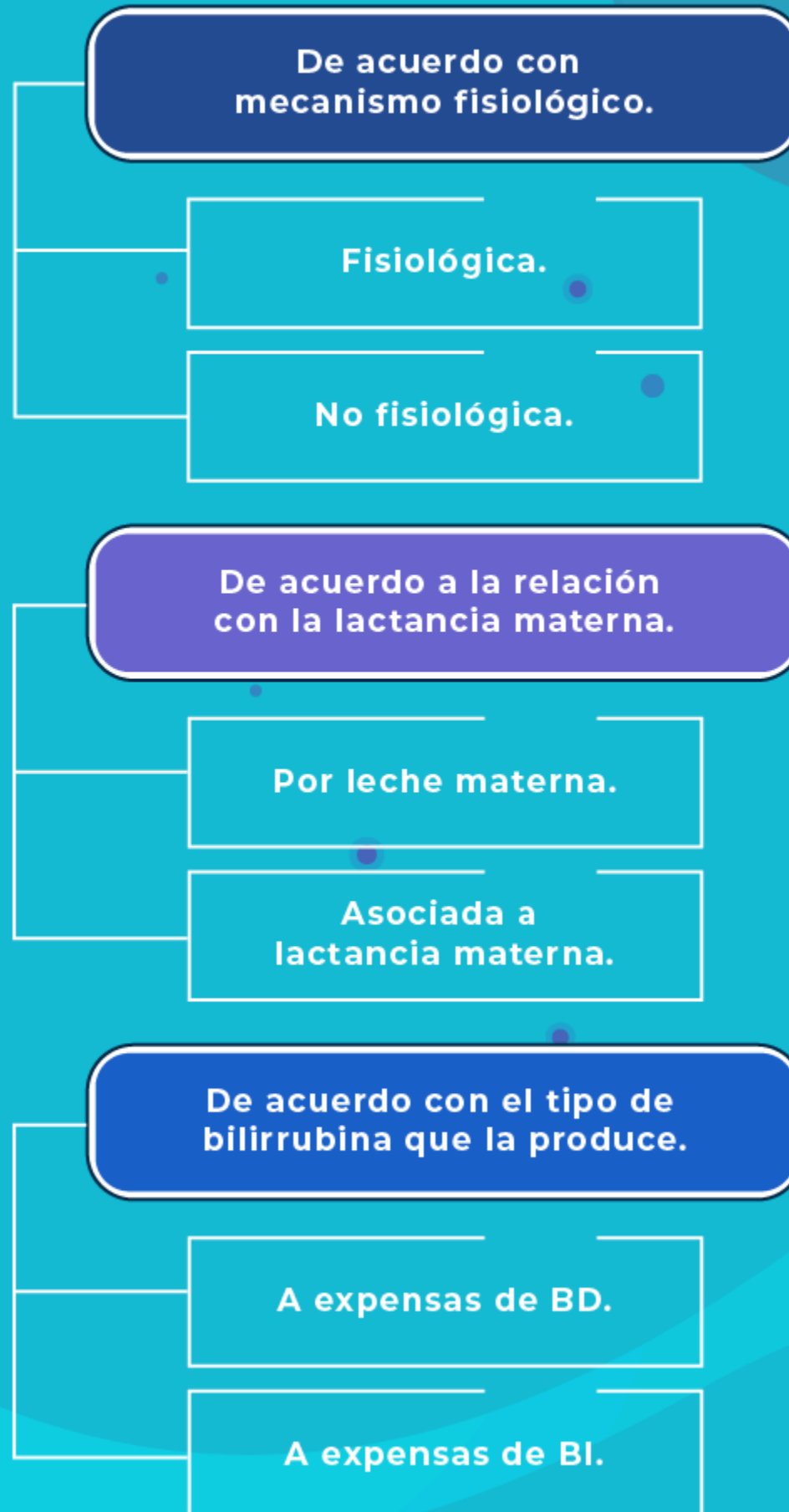
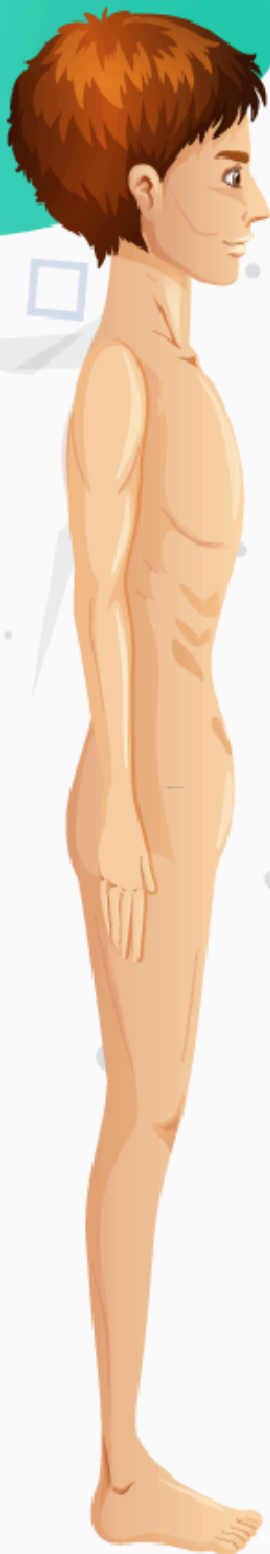

Clasificación ictericia neonatal

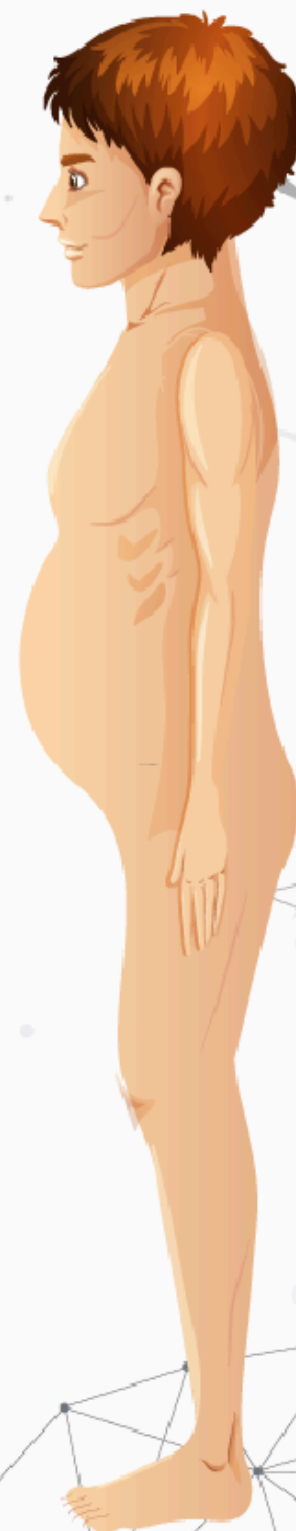

Tipos de desnutrición

Marasmo **VS** Kwashiorkor:



Presente	Insuficiencia de crecimiento	Presente
Presente, muy notorio	Emaciación	Presente
Ausente	Edema	Presente
Menos común	Cambios en el cabello	Común
No ocurre	Dermatosis	Común
Bueno	Apetito	Pobre
Presente	Anemia	Presente
Ausente	Grasa subcutánea	Reducida pero presente
Caquéctico	Rostro	Edematoso



Cuadro comparativo de patologías respiratorias en el recién nacido

	Enfermedad de membrana hialina	Taquipnea transitoria del recién nacido	Síndrome de aspiración meconial	Hipertensión pulmonar persistente	Displasia broncopulmonar
Etiología	Déficit de surfactante pulmonar	No expulsión del líquido pulmonar	Aspiración de meconio	No descenso fisiológico de las presiones pulmonares	Daño pulmonar por oxigenoterapia y ventilación
Factor de riesgo	Prematuridad	Parto rápido y cesárea	Recién nacido posttermino	Patología pulmonar previa	Oxigenoterapia, barotrauma, recién nacido de muy bajo peso
Clínica	Distrés respiratorio (test de Silverman) y/o aumento de necesidades de O ₂				
Radiografía de tórax	Vidrio esmerilado	Líquido en cisuras	Infiltrado irregular y bandas gruesas		"pulmón en esponja"
Tratamiento	Surfactante Intracraneal, antibióticos, soporte ventilatorio	Soporte respiratorio	Soporte ventilatorio y antibióticos	Soporte respiratorio, óxido nítrico inhalado	Restricción hídrica, soporte respiratorio, diuréticos, dexametasona

Grados de dificultad respiratoria (Silverman)

	0	1	2
Disociación toraco abdominal	Normal	Tórax fijo, mueve abdomen	Respiración y balanceo
Tiraje	Ausente	Intercostal	Intercostal/infraesternal
Retracción xifoidea	Ausente	Discreta	Intensa
Aleteo nasal	Ausente	Discreto	Intenso
Quejido respiratorio	Ausente	Se oye con fonendo	Se oye a distancia

Puntuación:	
0-2:	no dificultad respiratoria o leve
3-4:	dificultad respiratoria moderada
>4:	dificultad respiratoria grave